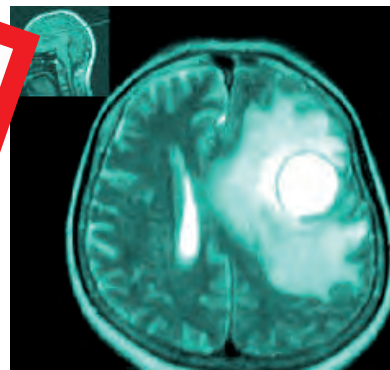
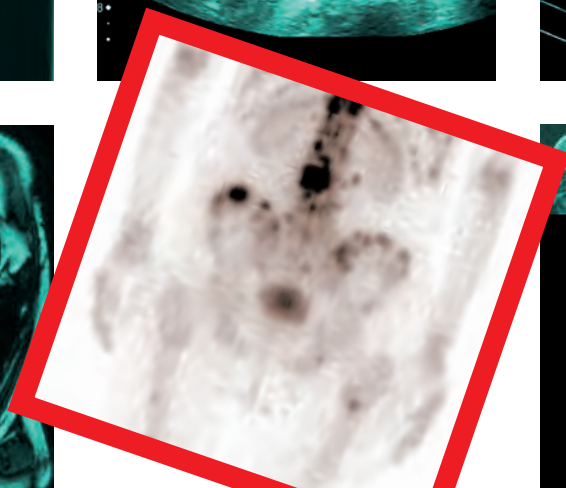
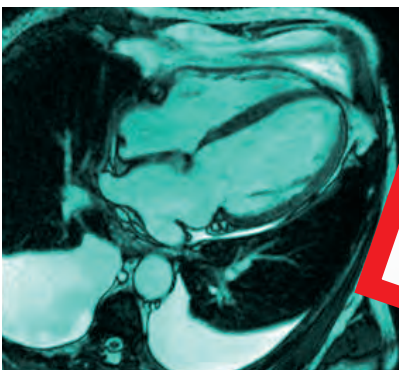
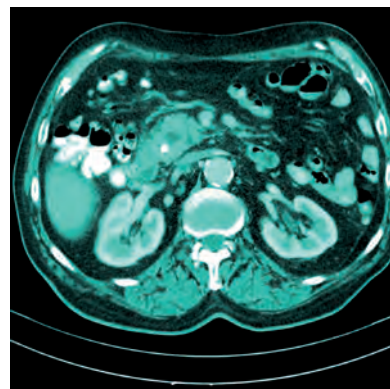
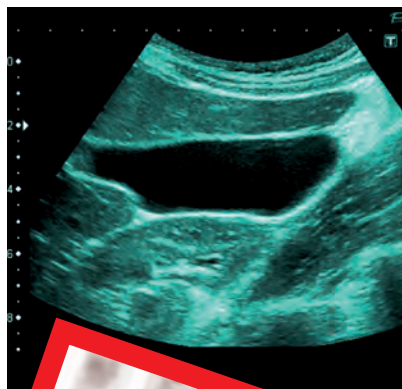
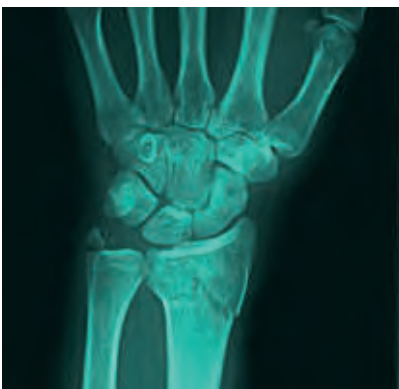
Zdeněk Seidl, Andrea Burgetová, Eva Hoffmannová, Martin Mašek,  
Manuela Vaněčková, Tomáš Viták

---

# Radiologie pro studium i praxi

---





Zdeněk Seidl, Andrea Burgetová, Eva Hoffmannová, Martin Mašek,  
Manuela Vaněčková, Tomáš Viták

---

# Radiologie pro studium i praxi

---

**Upozornění pro čtenáře a uživatele této knihy**

Všechna práva vyhrazena. Žádná část této tištěné či elektronické knihy nesmí být reprodukována a šířena v papírové, elektronické či jiné podobě bez předchozího písemného souhlasu nakladatele. Neoprávněné užití této knihy bude trestně stíháno.

**Prof. MUDr. Zdeněk Seidl, CSc., MUDr. Andrea Burgetová, Ph.D., MUDr. Eva Hoffmannová, CSc., MUDr. Martin Mašek, Ph.D., doc. MUDr. Manuela Vaněčková, Ph.D., MUDr. Tomáš Víták, Ph.D.**

## **RADIOLOGIE PRO STUDIUM I PRAXI**

**Hlavní autor:**

Prof. MUDr. Zdeněk Seidl, CSc. – *Radiodiagnostická klinika I. LF UK a VFN, Praha*

**Kolektiv autorů:**

MUDr. Andrea Burgetová, Ph.D. – *Radiodiagnostická klinika I. LF UK a VFN, Praha*

MUDr. Eva Hoffmannová, CSc. – *Oddělení nukleární medicíny, Oblastní nemocnice Kolín*

MUDr. Martin Mašek, Ph.D. – *Radiodiagnostická klinika I. LF UK a VFN, Praha*

Prof. MUDr. Zdeněk Seidl, CSc. – *Radiodiagnostická klinika I. LF UK a VFN, Praha*

Doc. MUDr. Manuela Vaněčková, Ph.D. – *Radiodiagnostická klinika I. LF UK a VFN, Praha*

MUDr. Tomáš Víták, Ph.D. – *Radiodiagnostická klinika I. LF UK a VFN, Praha*

**Recenzovali:**

Prof. MUDr. Vlastimil Válek CSc., MBA

Mgr. Martin Buček, RRA

MUDr. Milouš Derner

Vydání odborné knihy schválila Vědecká redakce nakladatelství Grada Publishing, a.s.

---

**TIRÁŽ TIŠTĚNÉ PUBLIKACE:**

© Grada Publishing, a.s., 2012

Cover Design © Grada Publishing, a.s., 2012

Vydala Grada Publishing, a.s.

U Průhonu 22, Praha 7

jako svou 4923. publikaci

Odpovědná redaktorka Mgr. Helena Vorlová

Obrázky 2.2, 2.6 až 2.8, 2.18 až 2.32, 2.34, 3.1, 3.9, 4.1 až 4.3, 4.5, 5.1, 5.2, 5.4 až 5.6, 5.8, 5.10, 5.14, 6.1, 6.4, 7.1, 8.1, 8.2, 10.8, 11.87, 11.88, 11.91 dle předloh autorů překreslil MgA. Radek Krédl.

Pěrovky v kapitole 11 a 12 převzaty z publikace *Neurologie pro studium i praxi*, Grada Publishing 2004 a *Magnetická rezonance hlavy, mozku a páteře*, Grada Publishing 2007.

Fotografie dodali autoři.

Sazba a zlom Jan Šístek

Počet stran 368 + 4 strany barevné přílohy

Vydání první, Praha 2012

Vytiskly Tiskárny Havlíčkův Brod, a.s.

**Publikace byla podpořena grantem MZ ČR RVO-VFN64165/2012.**

**Autoři a nakladatelství děkují společností Bayer s.r.o. a Siemens, s.r.o. za podporu, která umožnila vydání publikace.**

*Názvy produktů, firem apod. použité v knize mohou být ochrannými známkami nebo registrovanými ochrannými známkami příslušných vlastníků, což není zvláštním způsobem vyznačeno.*

*Postupy a příklady v této knize, rovněž tak informace o lécích, jejich formách, dávkování a aplikaci jsou sestaveny s nejlepším vědomím autorů. Z jejich praktického uplatnění však pro autory ani pro nakladatelství nevyplývají žádné právní důsledky.*

**ISBN 978-80-247-4108-6**

---

**ELEKTRONICKÉ PUBLIKACE:**

ISBN 978-80-247-8221-8 (pro formát pdf)

ISBN 978-80-247-8222-5 (pro formát ePUB)

# Obsah

Seznam zkratk	11
Úvod	15
<b>1 Historie radiologie (Zdeněk Seidl)</b>	<b>17</b>
<b>2 Část obecná (Tomáš Viták, Zdeněk Seidl, Andrea Burgetová)</b>	<b>21</b>
2.1 Historie objevení rentgenového záření	21
2.2 Rentgenové záření	22
2.2.1 Vznik a vlastnosti rentgenového obrazu	25
2.2.2 Kvalita RTG obrazu	26
2.2.3 Rentgenka	28
2.2.4 Konstrukce RTG přístrojů, náradí a pomůcky	31
2.2.5 Elektronické zobrazovací detektory RTG záření	35
2.2.6 Projekce RTG zobrazení u planární rentgenové diagnostiky	36
2.2.7 RTG subtrakční radiografie – DSA	37
2.2.8 RTG kostní denzitometrie	38
2.2.9 RTG mamografie	38
2.3 Ultrazvuk	39
2.3.1 Základní fyzikální informace	39
2.3.2 Lékařská ultrasonografie	40
2.3.3 Dopplerovská ultrasonografie	43
2.4 Výpočetní tomografie (CT)	44
2.4.1 Historický úvod	44
2.4.2 Rentgenová tomografie – CT	47
2.4.3 Mnohodetektorové, multi-slice a spirální CT	48
2.4.4 Diagnostické použití	49
2.5 Magnetická rezonance	51
2.5.1 Základní principy zobrazování magnetickou rezonancí	51
2.5.2 Zobrazovací sekvence	58
2.5.3 Magnetizační transfer	61
2.5.4 Rekonstrukce obrazů magnetické rezonance	62
2.5.5 Magnetická rezonanční angiografie (MRA)	66
2.5.6 Zobrazování difuze magnetickou rezonancí (DWI)	67
2.5.7 Zobrazování perfuze magnetickou rezonancí (PWI)	67
2.5.8 Funkční magnetická rezonance (fMRI)	68
2.5.9 MR spektroskopie	69
2.5.10 Kontraindikace k vyšetření MR	70
2.6 Pozitronová emisní tomografie a CT (PET/CT)	70
2.7 Jednofotonová emisní tomografie (SPECT), SPECT/CT	71
2.8 Projekce (obecné poznámky)	71
2.9 Specifika radiologie u dětí	73
2.10 Příprava pacienta před vyšetřením v radiodiagnostice	74
2.10.1 RTG skiaskopie	74
2.10.2 Příprava na USG vyšetření	74

2.10.3	Příprava na CT vyšetření	75
2.10.4	Příprava na MR vyšetření	76
2.11	Kontrastní látky	76
2.11.1	Kontrastní látky v RTG diagnostice	76
2.11.2	Kontrastní látky v USG diagnostice	80
2.11.3	Kontrastní látky pro magnetickou rezonanci	80
2.12	Radiační ochrana	82
2.12.1	Veličiny a jednotky v radiační ochraně	83
2.12.2	Radiobiologie	85
2.12.3	Základní principy radiační ochrany	88
2.12.4	Ochrana před RTG zářením v radiodiagnostice	92
2.12.5	Osobní monitorování – dozimetrie	95
2.12.6	Klasifikace zdrojů ionizujícího záření	96
2.12.7	Kategorizace pracovišť	97
2.12.8	Kategorizace radiačních pracovníků	98
2.12.9	Radiační nehody a mimořádné události	100
2.12.10	Zpracování programu zabezpečování jakosti	101
<b>3</b>	<b>Zobrazení v traumatologii (Martin Mašek)</b>	<b>103</b>
3.1	Obecná část	103
3.1.1	Základní rentgenologické vyšetření	103
3.1.2	Základní rysy zlomenin	104
3.1.3	Popis rentgenového obrazu	104
3.2	Speciální část	106
3.2.1	Zlomeniny článků prstů	106
3.2.2	Zlomeniny metakarpů a karpálních kůstek	106
3.2.3	Zlomeniny předloktí	107
3.2.4	Zlomeniny humeru	109
3.2.5	Zlomeniny lopatky a klíční kosti	111
3.2.6	Zlomeniny žeber	111
3.2.7	Zlomeniny pánve	111
3.2.8	Zlomeniny stehenní kosti a číšky	112
3.2.9	Zlomeniny bérceových kostí, hlezna a nohy	119
<b>4</b>	<b>Zobrazovací diagnostika hrudníku (Andrea Burgetová)</b>	<b>123</b>
4.1	Vyšetřovací metody	123
4.1.1	Nativní snímek hrudníku	123
4.1.2	Nativní snímek kostních částí hrudníku	128
4.1.3	Bronchografie	128
4.1.4	Angiografie	129
4.1.5	Výpočetní tomografie (CT)	129
4.1.6	Ultrasonografické vyšetření (USG)	130
4.1.7	Magnetická rezonance (MR)	131
4.2	Nejčastější patologické nálezy v plicích	131
4.2.1	Vývojové vady a plicní onemocnění novorozenců	131
4.2.2	Edém plic	132
4.2.3	Záněty	132

4.2.4	Atelaktáza, plicní kolaps	135
4.2.5	Plicní emfyzém	136
4.2.6	Získané cysty a dutiny v plíci	136
4.2.7	Plicní fibróza, voštinovitá plíce	137
4.2.8	Tumory	137
4.3	Nejčastější patologické nálezy pleury	141
4.3.1	Pleurální tekutina	141
4.3.2	Pneumothorax (PNO)	141
4.3.3	Mezoteliom	143
4.4	Nejčastější patologické nálezy mediastina	143
4.5	Intervenční radiologie	145
<b>5</b>	<b>Zobrazovací diagnostika gastrointestinálního traktu (GIT)</b>	<b>147</b>
	<i>(Andrea Burgetová)</i>	
5.1	Vyšetřovací metody	147
5.1.1	Nativní snímek břicha (skiografie)	148
5.1.2	Skioskopická vyšetření s použitím kontrastní látky	151
5.1.3	Angiografie	160
5.1.4	Ultrasonografie (USG)	161
5.1.5	CT	161
5.1.6	MR	162
5.2	Nejčastější patologické nálezy	163
5.2.1	Náhlé příhody břišní (NPB)	163
5.2.2	Jícen	165
5.2.3	Žaludek a duodenum	168
5.2.4	Tenké střevo	169
5.2.5	Tlusté střevo	171
5.3	Intervenční radiologie	174
5.3.1	Balónkové dilatace jícnových stenóz	174
5.3.2	Zavedení jícnových stentů	174
5.3.3	Perkutánní gastrostomie	174
5.3.4	Terapie krvácení do gastrointestinálního traktu, terapie při léčbě chronické mezenterální ischemie	174
<b>6</b>	<b>Játra, žlučové cesty, pankreas, slezina a intervenční radiologie</b>	<b>175</b>
	<i>(Andrea Burgetová)</i>	
6.1	Játra	175
6.1.1	Vyšetřovací metody	175
6.1.2	Nejčastější patologické nálezy	176
6.2	Žlučové cesty	178
6.2.1	Vyšetřovací metody	178
6.2.2	Nejčastější patologické nálezy	181
6.3	Pankreas	183
6.3.1	Vyšetřovací metody	183
6.3.2	Nejčastější patologické nálezy	183
6.4	Slezina	185
6.4.1	Vyšetřovací metody	185

6.4.2	Nejčastější patologické nálezy	185
6.5	Intervenční radiologie	186
<b>7</b>	<b>Zobrazovací diagnostika urotraktu a prostaty (Andrea Burgetová)</b>	<b>189</b>
7.1	Vyšetřovací metody	189
7.2	Nejčastější patologické nálezy	194
<b>8</b>	<b>Zobrazovací diagnostika v gynekologii (Andrea Burgetová)</b>	<b>203</b>
8.1	Vyšetřovací metody	204
8.2	Nejčastější patologické nálezy	206
<b>9</b>	<b>Zobrazovací diagnostika prsů (Andrea Burgetová)</b>	<b>211</b>
9.1	Vyšetřovací metody	211
9.2	Nejčastější patologické nálezy	213
<b>10</b>	<b>Zobrazovací diagnostika srdce a cév (Martin Mašek)</b>	<b>219</b>
10.1	Zobrazení cév	219
10.1.1	Neinvazivní metody	219
10.1.2	Invazivní metody	221
10.2	Zobrazení srdce	228
<b>11</b>	<b>Neuroradiologie (Zdeněk Seidl, Manuela Vaněčková)</b>	<b>233</b>
11.1	Obecná část	233
11.1.1	Nativní RTG vyšetření	233
11.1.2	Výpočetní tomografie (CT)	237
11.1.3	Magnetická rezonance (MR)	242
11.1.4	Angiografické vyšetření (AG), DSA	249
11.1.5	Perimyelografické vyšetření (PMG)	249
11.1.6	Pozitronová emisní tomografie PET a hybridní přístroj PET/CT	250
11.1.7	Jednofotonová emisní tomografie SPECT a hybridní přístroj SPET/CT	252
11.1.8	Pneumoencefalografické vyšetření (PEG)	252
11.1.9	Ultrasonografické vyšetření	252
11.2	Speciální neuroradiologie	253
11.2.1	Vývoj nervového systému a vývojové vady	253
11.2.2	Bílá hmota mozková	257
11.2.3	Neurokutánní onemocnění (fakomatózy, neurovývojová onemocnění)	262
11.2.4	Poranění mozku, hlavy	264
11.2.5	Cévní onemocnění mozku	269
11.2.6	Cévní malformace	278
11.2.7	Intervenční neuroradiologie	282
11.2.8	Mozkové nádory	283
11.2.9	Zánětlivá onemocnění nervového systému	290
11.2.10	Patologické procesy selární oblasti	295
11.2.11	Hydrocefalus	300
11.2.12	Degenerativní onemocnění nervového systému	301



11.2.13 Patologické procesy lebky, mening, obličejových dutin . . . . .	304
11.2.14 Degenerativní onemocnění páteře . . . . .	307
11.2.15 Traumatické léze páteře . . . . .	314
11.2.16 Nádory míchy a páteře . . . . .	317
11.2.17 Nenádorová onemocnění míchy a páteře . . . . .	322
<b>12 Zobrazovací diagnostika orbity a očního bulbu . . . . .</b>	<b>325</b>
<i>(Zdeněk Seidl, Manuela Vaněčková)</i>	
12.1 Trauma orbity, očních struktur, přítomnost cizího tělesa . . . . .	326
12.2 Nádory očnice . . . . .	327
12.3 Patologické procesy svalů orbity . . . . .	329
12.4 Oční bulbus . . . . .	330
12.5 Optický nerv . . . . .	333
12.6 Slzná žláza . . . . .	334
<b>13 Zobrazovací diagnostika v stomatologii . . . . .</b>	<b>337</b>
<i>(Zdeněk Seidl, Manuela Vaněčková)</i>	
<b>14 Nukleární medicína (Eva Hoffmannová) . . . . .</b>	<b>339</b>
14.1 Úvod . . . . .	339
14.2 Detekce záření a principy zobrazování v nukleární medicíně . . . . .	340
14.3 Radiofarmaka . . . . .	341
14.4 Klinické využití nejčastějších metod nukleární medicíny . . . . .	342
14.4.1 Scintigrafie skeletu . . . . .	342
14.4.2 Perfuzní a ventilační scintigrafie plic . . . . .	344
14.4.3 Metody nukleární medicíny v kardiologii . . . . .	344
14.4.4 Metody nukleární medicíny v onkologii . . . . .	346
14.4.5 Diagnostika zánětů . . . . .	346
14.4.6 Metody nukleární medicíny v nefrologii . . . . .	348
14.4.7 Klinická indikace v neurologii . . . . .	348
14.4.8 Klinická indikace v endokrinologii . . . . .	349
14.4.9 Využití při zobrazení lymfatických cest a uzlin . . . . .	349
14.5 Terapeutické využití otevřených zářičů . . . . .	349
14.6 Radiační ochrana v nukleární medicíně . . . . .	351
<b>Příloha . . . . .</b>	<b>353</b>
Věstník ministerstva zdravotnictví ČR . . . . .	353
<b>Literatura . . . . .</b>	<b>358</b>
<b>Rejstřík . . . . .</b>	<b>359</b>
<b>Souhrn . . . . .</b>	<b>367</b>
<b>Summary . . . . .</b>	<b>368</b>
<b>Barevná příloha</b>	



## Seznam zkratek

ACC	arteria carotis comunis
ACE	arteria cerebri externa
ACI	arteria cerebri interna
ADEM	akutní diseminová encefalomyelitida
AG	angiografické vyšetření
AP	anterior-posterior (projekce předozadní)
ATP	adenosin trifosfát
AVM	arteriovenózní malformace
BH	bílá hmota mozková
BOLD	blood oxygenation level-dependent
CAS	kalciové skóre
CBF	mozková perfuze
CMP	akutní mozková příhoda
CMV	cytomegalovirus
CNS	centrální nervová soustava
CT	výpočetní tomografie (computed tomography)
CTA	CT angiografie
DECT	Dual Energy CT
DK	dolní končetina
DMO	dětská mozková obrna
DSA	digitální subtrakční angiografie
DTI	diffusion tensor imaging (difuzní tenzorové zobrazení)
DWI	diffusion weighted imaging (difuze magnetickou rezonancí)
E	efektivní dávka
EPI	echo planar imaging
FDG	2-fluoro-2deoxy D glukóza
FISP	fast imaging with steady-state precession
FLAIR	fluid-attenuated inversion recovery
FLASH	fast low angle shot
fMRI	funkční magnetická rezonance
FOV	zobrazené pole
FSE	fast spin echo (rychlé spinové echo)
GCS	Glasgowská škála (Glasgow coma scale)
Gd	gadolinium
Gd-DTPA	diethyltriaminopentaacetylová kyselina
GE	gradientní echo
GIT	gastrointestinální trakt
Gy	Gray
H	dávkový ekvivalent
H.D.	high density
HRCT	výpočetní tomografie s vysokou rozlišovací schopností (high resolution computed tomography)
HU	Hounsfield Unit (Hounsfieldova jednotka, značí intenzitu denzity v obrazu CT)
IR	inversio recovery

JKL	jodové kontrastní látky
KL	kontrastní látky
KPR	kardiopulmonální resuscitace
kV	kilovolt
LAO	left anterior oblique (šikmé projekce levé)
LL	latero-laterální, též SIN-sinister (bočné projekce levé)
LPO	left posterior oblique (šikmé projekce levé)
MDCT	Multi Detector CT
MIP	maximum intensity projection
Mo	molybden
MPR	multiplanární rekonstrukce
MR	magnetická rezonance
MRA	magnetická rezonanční angiografie
MRCP	magnetická rezonanční cholecystopankreatografie
MRS	magnetická rezonanční spektroskopie
MT	magnetizační transfer
MTC	magnetic transfer contrast (magnetizační transfer kontrast)
MTI	magnetic transfer imaging
MTS	meziální temporální skleróza
NFS	nefrogenní systémová fibróza
NMO	neuromyelitis optica
NRS	Národní radiologické standardy
PA	posterior-anterior (zadopřední projekce)
PC	technika Phase Contrast
PCR	polymerázová řetězová reakce
PD	protodenzita
PEG	pneumoencefalografické vyšetření
PET	pozitronová emisní tomografie
PET/CT	pozitronová emisní tomografie a CT (umožňuje hybridní zobrazení PET a CT)
PML	progresivní multifokální leukoencefalopatie
PSA	specifický prostatický antigen
PSC	primární sklerotizující cholangitida
PTA	perkutánní transluminální angioplastika
PTC	perkutánní transhepatická cholangiografie
PVL	periventrikulární leukomalacie
PWI	perfusion weighted imaging (perfuzní magnetická rezonance)
RDS	syndrom dechové tísně
RFA	radiofrekvenční ablace
Rh	rhodium
RL	right-lateral (bočné projekce pravé, též DX-dextrum)
rMTT	relative mean transit time (relativní průměrný čas průchodu)
RO	radiační ochrana
rrCBV	relative regional cerebral blood volume (relativní regionální mozkový krevní objem)
RS	roztroušená skleróza mozkomíšni
r-TPA	rekombinantní tkáňový plazminogen aktivátor

SAK	subarachnoidální krvácení
SE	spin echo
SLE	systémový lupus erythematosus
SPECT	single photon emission computed tomography (jednofotonová emisní tomografie)
STIR	short tau inversion recovery
Sv	sievert
T	Tesla
T1	podélná relaxace protonů vodíku – ( $T_1$ relaxační čas)
T1W-IR	T1 vážené inversion recovery sekvence
T2	příčná relaxace protonů vodíku – ( $T_2$ relaxační čas)
TE	echo time (čas echa)
TIPS	transjugulární intrahepatální portosystémový zkrat
TOF	time of flight
TR	repetiční čas
TSE	turbo spin echo (rychlé spinové echo)
TTP	time to peak
USG	ultrasonografie
UZ	ultrazvuk
VRT	volume rendering technique
WCE	enterální kapsle
$w_{Tt}$	tkáňové váhové faktory
ZIZ	zdroj ionizujícího záření
ŽC	žlučové cesty



## Úvod

Překotný rozvoj zobrazovacích metod v posledních desetiletí a na druhé straně učební texty, které již mnohdy neodpovídají současným možnostem a trendům radiodiagnostiky, byl hlavní motiv sepsání této publikace.

Rada modalit a technik vyšetření, kterým byl vymezen velký prostor v učebních textech, se dnes již neužívá nebo velmi okrajově, naopak některé metody vyšetření, které přináší zásadní informace, nejsou vůbec uvedeny nebo chybí nové poznatky. Radiologie je obor, jehož vývoj není zdaleka ukončen. Také je zřejmé, že mnohdy najdou současné metody své optimální uplatnění až na základě klinických zkušeností, možná že některé zaniknou s objevem nových modalit.

Spektrum studentů zabývajících se studiem radiodiagnostiky je v současné době velmi široké – od studentů medicíny k různým odvětvím nemedicínských lékařských oborů, kde je rozsah požadovaných znalostí poněkud odlišný. V takto malém státě ale není možné vydávat jednotlivé učební texty pro úzce zaměřené skupiny studujících.

Nechtěli jsme knihu ve smyslu „vybraných kapitol“, kde autoři obvykle píšou o oblasti svého zájmu a výzkumu, ale naopak uchopit co nejširší oblast radiologie.

Snažili jsme se v textu odlišit „bazální znalosti“ radiologie od poněkud hlubších sdělení – ta jsou psána *kurzívou*.

V textu jsme použili některé termíny, které snad nejsou správné z hlediska českého jazyka, ale jsou tak vžitě v odborné terminologii a dokonce i mezi laickou veřejností, že užití „správných“ českých výrazů by činilo text méně čtivý. Navíc některé termíny nemají zcela přesný český ekvivalent, např. enhancement (zvýraznění, nabarvení...), jiné jsou méně užívané CT (výpočetní tomografie)...

Pro zlepšení názornosti doplňuje text řada obrázků a schémat.

Kniha je rozdělena na část obecnou a speciální, což je obvyklé členění učebnic tohoto typu, i když v některých oddílech speciální části nelze z didaktických důvodů neuvést alespoň okrajově některé aspekty, které byly již popsány v části obecné.

V textu jsme považovali za nezbytné uvést alespoň základní poznatky z nukleární medicíny, za které děkujeme paní primářce MUDr. Evě Hofmannové, CSc. Kapitola s řadou obrázků je uvedena samostatně a velmi naší učebnici obohatila. Jejím účelem je přinést základní informace z tohoto oboru, který v řadě oblastí hraničí s radiodiagnostikou a v důsledku zavedení hybridních přístrojů (PET/CT, SPECT/CT) dokonce v mnoha nemocnicích existují společná pracoviště radiodiagnostiky a nukleární medicíny. Pochopitelně počet stránek vymezený pro tuto tematiku nemůže nahradit rozsáhlé monografie zabývající se touto problematikou.

Kniha je kolektivním dílem výše uvedených autorů, kteří vám přejí stejně hezké chvíle při vašem studiu, jako my jsme je prožili při psaní této učebnice.

*prof. MUDr. Zdeněk Seidl, CSc.*





# 1 Historie radiologie

*Zdeněk Seidl*

Účelem této kapitoly není podrobná informace o historii radiologie, ale domníváme se, že pro studenty je přínosné, aby si uměli představit časovou osu zavedení jednotlivých modalit vyšetření a možnosti diagnostiky a léčby daný vývojem těchto metod.

Vše začalo objevem X-paprsků (RTG záření) panem Röntgenem v roce 1895 (při výzkumu katodového záření), který byl poctěn za svůj objev jako první fyzik Nobelovou cenou. Jeho filantropie, resp. skutečnost, že si nedal tento objev patentovat, umožnilo rychlé rozšíření a využití X-paprsků po celém světě. Asi každý z nás viděl první RTG snímek – ruku manželky pana Röntgena. Údajně první RTG přístroj měl v Praze majitel kavárny „U Černého koně“ pan Cívka, který svým prominentním zákazníkům „ukázal“, jak vypadá jejich kostra. Z vyprávění pana profesora Jirouta si pamatují, že RTG lampu využívali při svém představení různí „jasnovidci“, kteří si z publika vybrali figuristu a pomocí jeho prozáření X-paprsky „hádali“, co má v kapsách, což zvláště v případě kovových předmětů nebylo obtížné. Z tohoto sdělení logicky vyplývá, že se mnoho nevědělo o škodlivosti ionizujícího záření. Lékaři, kteří pracovali s RTG zářením v první polovině 20. století, neužívali ochranné pomůcky a nedodržovali hygienu ochrany ionizujícího záření, a proto trpěli na vystavených částech kůže X-zářením chronickými dermatitidami a měli častější výskyt maligních onemocnění.

První polovina 20. století byla ve znamení skiaskopických vyšetření. Zároveň se objevily první jak pozitivní kontrastní látky (zvyšují absorpci RTG záření) využívané hlavně v diagnostice onemocnění gastrointestinálního traktu, tak negativní kontrastní látky (různé plyny), které naopak mají nižší schopnost absorpce X-záření než tkáň.

Až do objevu výpočetní tomografie (CT) ovládla neuroradiologii na dlouhých více než 40 let pneumoencefalografie (PEG), u které se aplikoval vzduch do mozkových komor po předchozí lumbální punkci. První pneumoencefalografii provedl v roce 1919 americký neurochirurg Dandy.

Ve čtyřicátých letech 20. století byla prvně aplikována do páteřního kanálu olejová kontrastní látka a perimyelografie (PMG) byla na světě. Tato metoda umožnila diagnostiku patologických procesů kanálu páteřního, herniaci disků, ale i nádorových, zánětlivých a dalších onemocnění.

I když první angiografická vyšetření (AG) se objevila již v první polovině 20. století, její rozvoj umožnilo až zavedení Seldingerovy metody v šedesátých letech, kdy po punkci obvykle a. femoralis byly katetrizovány jednotlivé cévy, což umožnilo jejich selektivní zobrazení. Postupně se pak – s maximálním rozvojem v devadesátých letech – začaly provádět endovaskulární léčebné úkony (léčba cévních malformací embolizací „lepidly“, zavedení kovové spirály do aneuryzmatu nebo stentů do zúžených cév).

V sedmdesátých letech začalo být uváděno do rutinní praxe ultrasonografické vyšetření, které postupným zlepšováním kvality přístrojů a skutečností, že se jedná o ekonomicky nenáročnou a neinvazivní metodu nemající kontraindikací, získala v diagnostice významné postavení.

Zásadní objev, který doslova změnil radiodiagnostiku, bylo zhotovení CT panem G. N. Hounsfieldem v roce 1971 v laboratořích firmy EMI-central. (Pro zajímavost uvádíme, že tato firma získala silné ekonomické zázemí produkcí gramofonových desek skupiny Beatles, které pak využila ve výzkumu výpočetní tomografie.) Za objev

výpočetní tomografie byli v roce 1979 společně G. N. Hounsfield s Američanem Allanem McLeod Cormackem z Tuftske Uviverzity, který nezávisle na Hounsfieldovi učinil stejný objev, poctěni Nobelovou cenou. Rozvoj metody CT si nejlépe přiblížíme faktem, že vyšetření jedné „vrstvy“ na prvním konvenčním CT přístroji trvalo bezmála 20 minut; dnes je vyšetření hrudníku či břicha provedeno řádově v desítkách vteřin.

V osmdesátých letech byla uvedena do provozu magnetická rezonance (MR). Ta přinesla nové možnosti diagnostiky onemocnění mozkové tkáně (zvláště bílé hmoty mozkové), míšních struktur, kloubů a dalších oblastí, jak bude dále uvedeno. Důležité ale je, že bez rizika ionizačního záření.

Pozitronová emisní tomografie (PET) byla dalším krokem v diagnostice zvláště maligních a zánětlivých onemocnění.

Stále větší dostupnost i pestrost výběru zobrazovacích modalit má i své stinné stránky. V posledních letech bylo popsáno mnoho případů nemoci z ozáření v důsledku diagnostických vyšetření. Proto jsou v současné době uváděny nové techniky vyšetření, které výrazně snižují dávky ionizačního záření, v některých případech až na 50 % původního ionizačního záření, bez výraznějšího snížení kvality obrazu.

Stále k větší dokonalosti se blíží přenos obrazové dokumentace, kdy se hodnocení snímků na běžných „domácích“ počítačích mimo diagnostická pracoviště stává běžnou rutinou – tyto techniky nazýváme telemedicina.

### Přehled historie radiologie

- **1895 Wilhelm Conrad Röntgen** objevil „nový typ záření“, které označil jako záření X. Ve stejném roce vyhotovil první rentgenový snímek ruky své manželky. V roce 1901 mu byla za objev rentgenového záření udělena první Nobelova cena za fyziku. Rentgenové záření si brzy našlo uplatnění v lékařství a dalších oborech.
- **1896 Antoine Henri Becquerel** objevil přirozenou radioaktivitu v pokusech s uranovou rudou. Za objev první radioaktivní substance obdržel v roce 1903 Nobelovu cenu za fyziku.
- **1898 Marie Curie, rozená Sklodovská, a Pierre Curie** společně objevili radioaktivní částice polonia a radia (první gram radia izolovali ze smolince pocházejícího z Jáchymova). Spolu s A. H. Becquerelem získali za tento objev v roce 1903 Nobelovu cenu za fyziku. Marie Curie obdržela navíc v roce 1911 Nobelovu cenu za chemii.
- **1900 Max Planck** formuloval hypotézu kvantování energie oscilátorů, je považovaný za jednoho ze zakladatelů kvantové teorie. V roce 1918 získal Nobelovu cenu za fyziku.
- **1910 zavedení baryumsulfátu** jako kontrastní látky.
- **1923 Georg von Hevesy** začal používat radioaktivní izotopy při studiu metabolických procesů v rostlinách a zvířatech. V roce 1943 získal Nobelovu cenu za chemii.
- **1927 Hermann Joseph Müller** prokázal mutagenní účinky ionizujícího záření. V roce 1946 získal Nobelovu cenu za fyziologii a medicínu.
- **1938 Otto Hahn** objevil jaderné štěpení. V roce 1945 získal Nobelovu cenu za chemii.
- **1940 Joseph Hamilton a Mayo Soley** použili jód v radiodiagnostice onemocnění štítné žlázy.
- **1949 Douglass H. Howry** sestavil první pulz-echo ultrazvukový skener, který byl předchůdcem ultrazvukového přístroje.