

TRENDY

soudobé oftalmologie

Pavel Rozsival
pořadatel

Jiří Cendelín
Pavel Černošek
Stanislav Červenka
Pavla Dohnalová
Jan Ernest
Zdeněk Fryšák
Libor Hejsek
Kateřina Jirsová
David Karásek
Marta Karhanová
Martina Kofroňová
Pavel Komínek
Tomáš Kuběna
Petra Lišková
Petr Matoušek
Eva Rencová
Silvia Sičáková
Petr Souček
Ilona Součková
Petr Výborný

8
Svazek



**ČESKÁ
OPTALMOLOGICKÁ
SPOLEČNOST**
České lékařské společnosti
J. E. Purkyně

Upozornění

Všechna práva vyhrazena.

Žádná část této tištěné či elektronické knihy nesmí být reprodukována a šířena v papírové, elektronické či jiné podobě bez předchozího písemného souhlasu nakladatele.

Neoprávněné užití této knihy bude trestně stíháno.

Galén
Na Bělidle 34, 150 00 Praha 5

www.galen.cz

© Galén, 2012

TRENDY

soudobé oftalmologie

8
Svazek

POŘADATEL
Pavel Rozsival



Pořadatel

prof. MUDr. Pavel Rozsival, CSc.

Oční klinika LF UK a FN, Hradec Králové

Pavel Rozsival, pořadatel**TRENDY SOUDOBÉ OFTALMOLOGIE. SVAZEK OSMÝ**

První vydání v elektronické verzi

Vydalo nakladatelství Galén, Na Bělidle 34, 150 00 Praha 5

Editor PhDr. Lubomír Houdek

Šéfredaktorka PhDr. Soňa Dernerová

Redakční spolupráce Marie Vondrášková

Dokumentace z archivu autorů

Sazba Mgr. Alena Laňková, Galén

Určeno odborné veřejnosti

G 311025



Všechna práva vyhrazena.

Tato publikace ani žádná její část nesmějí být reprodukovány, uchovávány v rešeršním systému nebo přenášeny jakýmkoli způsobem (včetně mechanického, elektronického, fotografického či jiného záznamu) bez písemného souhlasu nakladatelství.

Pořadatel, autoři i nakladatel vynaložili značné úsilí, aby informace o léčivech odpovídaly stavu znalostí v době zpracování díla. Nakladatel za ně nenese odpovědnost a doporučuje řídit se údaji o doporučeném dávkování a kontraindikacích uvedených výrobcí v příbalovém letáku příslušného léčivého přípravku. Týká se to především přípravků vzácněji používaných nebo nově uváděných na trh.

V textu jsou používány ochranné obchodní známky léků a dalších výrobků. Absence symbolů ochranných známek (®, ™ ap.) neznamená, že se jedná o nechráněné názvy a značky.

© Galén, 2012

ISBN 978-80-7262-926-8 (PDF)

ISBN 978-80-7262-927-5 (PDF pro čtečky)

Pořadatel

prof. MUDr. Pavel Rozsival, CSc., FEBO

Oční klinika LF UK a FN, Hradec Králové

Autoři

MUDr. Jiří Cendelín, CSc.

Ofta – Centrum mikrochirurgie oka, Plzeň;

Oční klinika dětí a dospělých 2. LF UK a FNM, Praha

Mgr. Pavel Černošek

Oční ordinace, Zlín

MUDr. Stanislav Červenka

Otorinolaryngologická klinika FN, Ostrava;

Oční ambulance Otrokovice

MUDr. Pavla Dohnalová

Oční klinika 1. LF UK a ÚVN, Praha

MUDr. Jan Ernest, Ph.D.

Oční klinika 1. LF UK a ÚVN, Praha

doc. MUDr. Zdeněk Fryšák, CSc.

III. interní klinika LF UP a FN, Olomouc

MUDr. Libor Hejsek

Oční klinika LF UK a FN, Hradec Králové

Mgr. Kateřina Jirsová, Ph.D.

Laboratoř biologie a patologie oka ÚDMP

1. LF UK a VFN, Praha

MUDr. David Karásek, Ph.D.

III. interní klinika LF UP a FN, Olomouc

MUDr. Marta Karhanová, FEBO

Oční klinika LF UP a FN, Olomouc

MUDr. Martina Kofroňová

Oční ordinace, Zlín

doc. MUDr. Pavel Komínek, Ph.D., MBA

Otorinolaryngologická klinika LF OU a FN, Ostrava

MUDr. Tomáš Kuběna

Oční ordinace, Zlín

MUDr. Petra Lišková, Ph.D.

Laboratoř biologie a patologie oka ÚDMP

1. LF UK a VFN, Praha

MUDr. Petr Matoušek, Ph.D.

Otorinolaryngologická klinika LF OU a FN, Ostrava

MUDr. Eva Rencová

Oční klinika LF UK a FN, Hradec Králové

MUDr. Silvia Sičáková

Oční klinika 1. LF UK a ÚVN, Praha

doc. MUDr. Petr Souček, Ph.D.

Centrum klinické oftalmologie s. r. o., Praha

MUDr. Ilona Součková, Ph.D.

Centrum klinické oftalmologie s. r. o., Praha

MUDr. Petr Výborný, CSc., FEBO

Oční klinika 1. LF UK a ÚVN, Praha

Obsah

DIAGNOSTIKA ENDOKRINNÍ ORBITOPATIE V PRAXI

Marta Karhanová

1.	Úvod	15
2.	Klinický obraz endokrinní orbitopatie.....	15
	2.1. Nejčastější symptomy a klinické projevy	
	endokrinní orbitopatie.....	15
	2.1.1. Víčkové příznaky.....	16
	Retrakce víček.....	16
	Edémy víček a periokulární oblasti.....	19
	2.1.2. Spojivkové a rohovkové příznaky	20
	Horní limbální keratokonjunktivitida.....	20
	Hyperémie spojivek	21
	Chemóza spojivek	21
	Keratoconjunctivitis sicca	21
	2.1.3. Orbitální příznaky.....	21
	Okohybné poruchy.....	21
	Exoftalmus	23
	Neuropatie optiku	23
	Elevace nitroočního tlaku.....	24
	2.1.4. Vzácné klinické nálezy v průběhu EO.....	25
3.	Hodnocení aktivity a závažnosti EO.....	25
	3.1. Fáze průběhu EO a definice pojmů.....	25
	3.2. Clinical activity score – hodnocení aktivity	27
	Erytém víček.....	28
	Zarudnutí spojivek.....	28
	Chemóza a zánětlivé prosáknutí karunkuly.....	29
	Edém víček	29
	3.3. NOSPECS klasifikace	30
4.	Závěr	30

LÉČBA ENDOKRINNÍ OFTALMOPATIE

David Karásek, Zdeněk Fryšák

1.	Úvod	35
2.	Terapeutické možnosti endokrinní oftalmopatie.....	36
	2.1. Lehká forma endokrinní oftalmopatie	39
	2.2. Středně těžká forma endokrinní oftalmopatie	40
	2.3. Velmi těžká forma endokrinní oftalmopatie	
	(hrozí ztráta zraku).....	40
3.	Léčba endokrinní oftalmopatie kortikosteroidy	41
4.	Radioterapie orbit	43

5.	Další možnosti imunosupresivní či imunomodulační léčby ...	44
5.1.	Somatostatinová analoga	44
5.2.	Cyklosporin	45
5.3.	Intravenózní imunoglobuliny	45
5.4.	Další imunosupresiva, cytostatika a léky s imunomodulačním účinkem	45
5.5.	Další konzervativní léčba	46
6.	Operační léčba	46
7.	Souhrn	47

DIAGNOSTIKA SLZENÍ

Pavel Komínek, Stanislav Červenka, Petr Matoušek

1.	Úvod	53
1.1.	Terminologie	54
1.2.	Klasifikace obstrukcí	55
2.	Cíle vyšetření	56
3.	Vyšetření	59
3.1.	Anamnéza	59
3.2.	Zevní vyšetření a palpáce	59
3.3.	Exkretorické testy	62
3.3.1.	Fluoresceinový test	62
3.3.2.	Jonesův fluoresceinový a sacharinový test	64
3.4.	Diagnostická sondáž a průplach slzných cest	64
	Průplach	64
	Diagnostická sondáž	66
4.	Radiologické vyšetření	68
4.1.	Dakryocystografie	69
4.2.	Scintigrafie slzných cest	70
4.3.	Výpočetní tomografie a magnetická rezonance	72
5.	Vyšetření nosu	72
6.	Endoskopie slzných cest	74
7.	Závěr	75

LASEROVÁ LÉČBA DIABETICKÉ RETINOPATIE

Eva Rencová

1.	Úvod	81
2.	Historie laserové léčby diabetické retinopatie	82
3.	Laserové přístroje	82
4.	Laserové čočky	84
5.	Komplikace laserové koagulace	84
6.	Laserová panretinální koagulace	86
7.	Přímá laserová koagulace novotvořených cév sítnice	90
8.	Laserová léčba diabetického makulárního edému	91
9.	Drenáž epimakulární hemoragie do sklivce laserem	101

OPTICKÁ KOHERENTNÍ TOMOGRAFIE U MAKULÁRNÍCH CHOROB, NOVÉ MOŽNOSTI VYUŽITÍ

Ilona Součková, Petr Souček

1.	Optická koherentní tomografie	109
2.	Makulární díry	114
3.	Věkem podmíněná makulární degenerace	119
4.	Melanocytární nádory cévnatky	123
5.	Choroidální hemangiom	127
6.	Diabetická retinopatie	129
7.	Závěr	133

ZMĚNY TERČE ZRAKOVÉHO NERVU U GLAUKOMU

Tomáš Kuběna, Martina Kofroňová, Pavel Černošek

1.	Úvod	139
2.	Planimetrie a stereometrie terče zrakového nervu	140
2.1.	Průměr a plocha terče	140
2.2.	C/D poměr	141
2.3.	C/D poměr a plocha neuroretinálního lemu	142
2.4.	C/D poměr při progresi glaukomové neuropatie	142
2.5.	Vliv sklonu roviny terče na jeho tvar a C/D poměr ...	144
3.	Vyšetření terče zrakového nervu klinicky	145
3.1.	Schematické znázornění terče	145
3.2.	Ohraničení terče	146
3.3.	Ohraničení exkavace	146
3.4.	Velikost terče	147
3.5.	Barva terče	148
3.6.	Neuroretinální lem	149
3.7.	Exkavace	150
3.8.	Cévy terče	150
4.	Vyšetření peripapilární oblasti klinicky	152
4.1.	Peripapilární atrofie	153
4.2.	Peripapilární hemoragie	153
4.3.	Peripapilární cévní změny	154
4.4.	Vrstva nervových vláken	155
5.	Čtyři typy glaukomové neuropatie	157
5.1.	Koncentrický typ	157
5.2.	Myopický typ	159
5.3.	Senilní sklerotický typ	161
5.4.	Fokální ischemický typ	162
6.	Závěr	163

DIABETICKÝ MAKULÁRNÍ EDÉM

Libor Hejsek, Jan Ernest

1.	Úvod	167
----	------------	-----

2.	Epidemiologie	168
2.1.	Trvání diabetu a rozvoj retinopatie	168
3.	Faktory ovlivňující rozvoj diabetické retinopatie	169
3.1.	Vliv hyperglykémie	169
3.2.	Vliv krevního tlaku	170
3.3.	Zvýšení sérových lipidů	170
3.4.	Genetické faktory	170
3.5.	Těhotenství	171
3.6.	Vliv sklivce	171
4.	Patogeneze diabetického makulárního edému	172
4.1.	Anatomické léze	173
4.2.	Biochemické mechanismy v patogenezi diabetické retinopatie	175
4.2.1.	Mechanismy zánětu v patogenezi diabetické retinopatie	175
4.2.2.	Vaskulární endoteliální růstový faktor	176
5.	Vyšetřovací techniky	177
6.	Terapeutické možnosti	178
6.1.	Laser	179
6.2.	Pars plana vitrektomie	180
6.2.1.	Technika pars plana vitrektomie	181
6.2.2.	Farmakologicky asistovaná PPV u DME	181
6.3.	Kortikosteroidy	182
6.4.	Anti-VEGF preparáty	183
6.5.	Enzymy	184
6.6.	Perorální terapie DME	185
7.	Diskutabilní otázky u DME	185
8.	Závěr	185

ROHOVKOVÉ DYSTROFIE

Petra Lišková, Kateřina Jirsová

Souhrn	193	
1.	Rohovkové dystrofie – charakterizace a rozdělení	193
2.	Epitelové a subepitelové dystrofie	194
2.1.	Meesmannova dystrofie rohovky	194
2.2.	Dystrofie bazální membrány epitelu	196
2.3.	Dědičné recidivující eroze rohovky	197
2.4.	Lischova epitelová dystrofie rohovky	198
2.5.	Želatinózní kapkovitá dystrofie rohovky	199
3.	Dystrofie Bowmanovy vrstvy	202
3.1.	Reisova-Bücklersova dystrofie rohovky	202
3.2.	Thielova-Behnkeho dystrofie rohovky	203
4.	Stromální dystrofie rohovky	205
4.1.	Granulární dystrofie rohovky	205

4.2.	Klasická mřížková dystrofie rohovky typu I a její další varianty	207
4.3.	Makulární dystrofie rohovky.....	210
4.4.	Schnyderova dystrofie rohovky.....	212
4.5.	Fličkovitá dystrofie rohovky.....	213
4.6.	Kongenitální stromální dystrofie rohovky	214
4.7.	Zadní amorfní dystrofie rohovky.....	215
5.	Dystrofie Descemetovy membrány a endotelu.....	217
5.1.	Fuchsova endotelová dystrofie rohovky	218
5.2.	Zadní polymorfní dystrofie rohovky	220
5.3.	Kongenitální hereditární endotelová dystrofie	223
5.4.	Endotelová dystrofie vázaná na chromosom X	225
6.	Využití nových poznatků o rohovkových dystrofiích.....	227
7.	Doporučení pro praxi	228

SEKUNDÁRNÍ PIGGYBACK IMPLANTACE NITROOČNÍCH ČOČEK

Jiří Cendelín

1.	Primární a sekundární piggyback implantace nitroočních čoček.....	233
2.	Možnosti korekce sekundárních piggyback implantací nitrooční čočky	234
3.	Alternativy řešení nežádoucí refrakční vady u pseudofakie... 236	
4.	Design a materiál nitroočních čoček k piggyback implantaci do sulku	237
5.	Výběr pacienta vhodného pro implantaci sekundární piggyback nitrooční čočky	239
6.	Výpočet hodnoty sekundární piggyback nitrooční čočky	240
7.	Operační postup	241
8.	Komplikace	242
9.	Souhrn	243

ANTIGLAUKOMATIKA V ČÍSLECH A TABULKÁCH

- TRENDY V PRESKRIPCI	247
------------------------------------	------------

Petr Výborný, Pavla Dohnalová, Silvia Sičáková

Zkratky.....	257
--------------	-----

Diagnostika endokrinní orbitopatie v praxi

Marta Karhanová

1. Úvod

Endokrinní orbitopatie (EO) je chronické oční onemocnění s prokázanou vazbou na thyroideální autoimunitu. Nejčastěji se s ní lze setkat u pacientů s Gravesovou-Basedowovou chorobou v době floridní nemoci. Může se však vyskytnout i u pacientů s autoimunitní tyreoiditidou. Nerozhoduje přitom, zda je onemocnění v dané fázi spojeno s hyperfunkcí, hypofunkcí či eufunkcí štítné žlázy. U primárně eufunkčních strum je výskyt EO relativně vzácný, udává se asi 10 %⁽¹⁾. Vzácně může být EO diagnostikována i u pacientů bez evidentního onemocnění štítné žlázy, které se následně projeví až v delším časovém odstupu. Ve většině případů onemocnění proběhne pouze pod obrazem lehké formy EO, která nevyžaduje specifickou léčbu. Středně těžké a těžké formy EO jsou naopak velmi závažným onemocněním, které může ohrozit zrakové funkce pacienta. Diplopie a trvalé změny vzhledu, ke kterým při pozdním rozpoznání onemocnění i přes adekvátní léčbu často dochází, výrazně snižují kvalitu života pacientů a vyžadují další terapeutické výkony – často s nejistým výsledkem.

Problematika EO je nesmírně obsáhlá. V následujícím sdělení bychom rádi shrnuli naše zkušenosti s diagnostikou EO. Zaměříme se zejména na úvodní příznaky EO. Právě včasné stanovení správné diagnózy je základním předpokladem úspěšné terapie. Místem, kam pacienti nejčastěji přicházejí s prvními příznaky, jsou spádové oční ambulance. Samotná komplexní terapie je ve většině případů soustředěna do specializovaných center, která se zabývají problematikou EO a umožňují úzkou mezioborovou spolupráci. Samostatnou stať věnujeme problematice a vymezení pojmů »závažnost« a »aktivita« EO. Správné zhodnocení aktivity EO umožní odhadnout urgentnost terapie a také prognózu dalšího průběhu onemocnění. Problematiku rehabilitační chirurgie (plastické výkony na víčkách, dekomprese očníce a operace restriktivního strabismu) zmíníme pouze ve zkratce. Tato témata jsou rozsáhlá a zaslouží si samostatné sdělení.

2. Klinický obraz endokrinní orbitopatie

2.1. Nejčastější symptomy a klinické projevy endokrinní orbitopatie

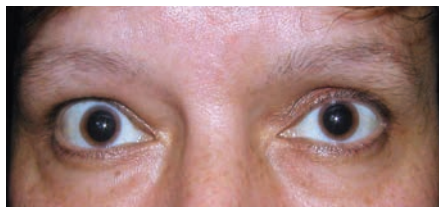Správná diagnóza EO bývá často stanovena s relativně velkou prodlevou od prvních příznaků. První klinické projevy bývají buď bagateli-

zovány, nebo léčeny pod jinou diagnózou. Naprostá většina pacientů s počínající EO, která vyhledá očního lékaře či je odeslána na vyšetření, si stěžuje na změnu vzhledu (retrakce víčka, edémy, exoftalmus). S tím se obvykle pojí fotofobie, zvýšené slzení a projevy iritace předního segmentu typu »suchého oka«. Vzácně může patřit mezi první projevy EO i dvojité vidění, které se v iniciální fázi projeví zejména těsně po probuzení, při únavě nebo v extrémních pohledových směrech. Příznaky EO mohou být velmi různorodé. Obecně je můžeme rozdělit na příznaky víčkové, spojivkové a rohovkové a orbitální.

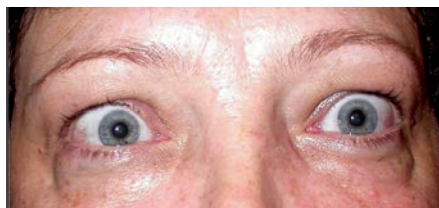2.1.1. Víčkové příznaky

Retrakce víček

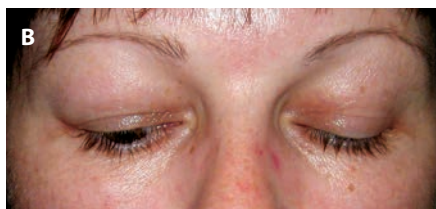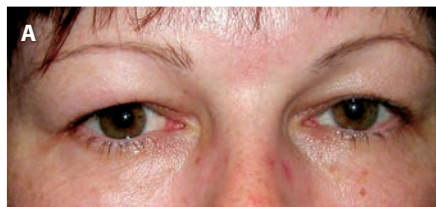U naprosté většiny jedinců kryje okraj horního víčka limbus rohovky u č. 12 o 0–2 mm. Naproti tomu se dolní víčko limbu u č. 6 pouze dotýká⁽²⁾. O retrakci horního víčka mluvíme v případě, pokud nejsou tato kritéria splněna. Tedy při pohledu vpřed je viditelný proužek skléry mezi limbem a horním víčkem – tzv. Dalrymplův příznak (obr. 1, 2). Pro zhodnocení stupně retrakce je rozhodující postavení okraje víčka



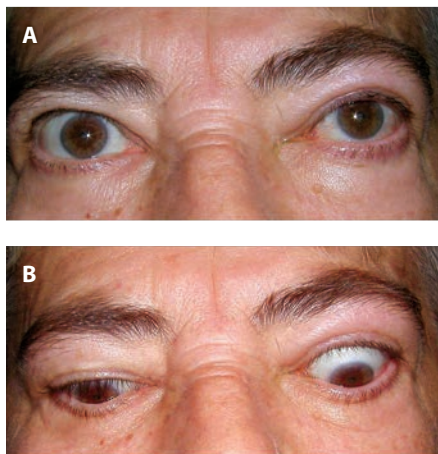Obr. 1. Dalrymplův příznak – retrakce horního víčka vpravo patrná při pohledu vpřed



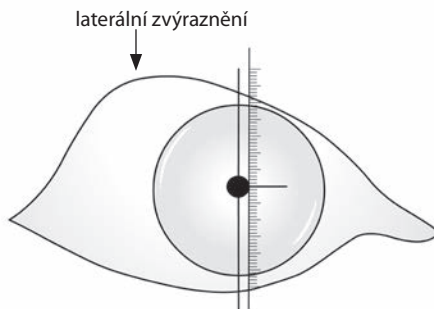
Obr. 2. Dalrymplův příznak – výrazná retrakce obou horních víček (typicky akcentovaná laterálně) patrná při pohledu vpřed



Obr. 3. Diskrétní retrakce horního víčka vpravo je maskována preseptálním edémem, retrakce je dobře patrná až při pohledu dolů



Obr. 4. Výrazná retrakce horního víčka vlevo je patrna teprve při pohledu dolů, chybí souhyb víčka s bulbem – Graefeho příznak



Obr. 5. Víčko bývá při EO typicky více retrahováno v laterální části, stupeň retrakce horního víčka však hodnotíme vždy ve vztahu k pupile

vzhledem k limbu. Pokud se retrakce víčka kombinuje s dermatochalázou či současným preseptálním edémem horního víčka, může být při zběžném vyšetření pacienta často přehlédnuta. Každého pacienta s podezřením na EO je proto nutné vyšetřit i při pohledu dolů. Víčko zůstává při pohledu dolů často pozadu za bulbem, chybí souhyb víčka s bulbem – tzv. Graefeho příznak (obr. 3A, 3B, 4A, 4B). Typickým znakem pro retrakci horního víčka při EO je také tzv. »laterální flare« – laterální zvýraznění retrakce horního víčka⁽³⁾ (obr. 5, viz též obr. 2). Dalším typickým příznakem je zvýraznění retrakce horního víčka při fixaci – tzv. Kocherovo znamení. Tento příznak může pacienty v běžném životě značně potrápít. Na většině fotografií mají »vytřeštěný« výraz. Možným řešením, které někdy funguje (jak udávají sami pacienti), je nedívat se přímo do fotoaparátu, ale očima volně »bloudit« po okolí.

Retrakce horního víčka se v některé fázi onemocnění EO projeví až u 90 % pacientů⁽³⁾. Jde pravděpodobně o nejčastější symptom EO. Může být jednostranná nebo oboustranná. Pokud u pacienta vedeného pod diagnózou EO chybí retrakce víčka, doporučuje se diagnózu ještě jednou uvážit, event. doplnit další vyšetření k vyloučení jiného možného onemocnění⁽⁴⁾. Přestože jde o velmi typický příznak, není retrakce víček patognomická pouze pro EO, ale může se vyskytovat i u řady jiných onemocnění (tab. 1)⁽⁶⁾.

Tab. 1. Diferenciální rozvaha retrakce víček

Fyziologicky u novorozenců
Určitý stupeň může být fyziologicky i u dospělých
Thyreotoxikóza (v důsledku stimulace sympatiku)
Endokrinní orbitopatie (kombinace faktorů)
V důsledku jizvení, traumatu, pooperačně
V případě kontralaterální ptózy (Heringovo pravidlo)
Parinaudův syndrom – onemocnění středního mozku
Parkinsonova choroba (zvýšená svalová rigidita)
Cirhóza jater (zvýšená svalová rigidita)
Užívání sympatomimetik

Často se u pacientů s EO setkáváme i s dalšími »víčkovými« příznaky endokrinní orbitopatie (tab. 2)⁽⁷⁾. Můžeme si všimnout méně častého mrkání – Stellwagův příznak, sakadovaného pohybu horního víčka při pohledu dolů – Bostonův příznak, jemného chvění přivřených víček – Rosebachův příznak, abnormální hnědé pigmentace víček – Jellinekův příznak. O preseptálním edému víček – Enrothův příznak – se podrobněji zmíníme v dalším textu.

Na retrakci horního víčka u pacientů s EO se podílí několik mechanismů:

- zvýšená sympatická stimulace Müllerova svalu;
- kontraktura levátoru v důsledku jeho přímého poškození i v důsledku jizevnatých adhezí mezi fascií slzné žlázy a levátorem (vzniká typické laterální zvýraznění retrakce);

Tab. 2. Víčkové příznaky endokrinní orbitopatie

Dalrymple	retrakce horního víčka obnažující nahoře skléru
Graefe	víčko zůstává při pohledu dolů pozadu, chybí souhyb horního víčka
Kocher	zvýšení retrakce horního víčka při fixaci
Gifford	everze horního víčka je obtížná až nemožná
Stellwag	méně časté mrkání
Boston	sakadovaný pohyb horního víčka při pohledu dolů
Rosebach	jemné chvění přivřených víček
Enroth	preseptální edém víček
Jellinek	abnormální hnědá pigmentace víček

- fibróza dolního přímého svalu a následná hypotropie bulbu, která způsobí retrakci víčka v důsledku zvýšené aktivace komplexu levátoru a horního přímého svalu.

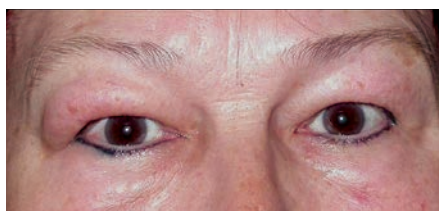Z výše uvedeného vyplývá, že retrakce víček je v určitém procentu případů reverzibilní. Základem je časné nasazení celkové terapie – ještě před vznikem fibrotických změn. Pokud již dojde k anatomickým změnám následkem fibrózy, je jedinou možností chirurgické řešení. Vždy však s operačním řešením doporučujeme vyčkat do úplné stabilizace a úplného vyhasnutí aktivity onemocnění. Plastický výkon poté indikujeme až jako »poslední« – tedy po dekompresi očníce či operaci strabismu. Oba výkony mohou postavení víčka výrazně ovlivnit.

Edémy víček a periokulární oblasti

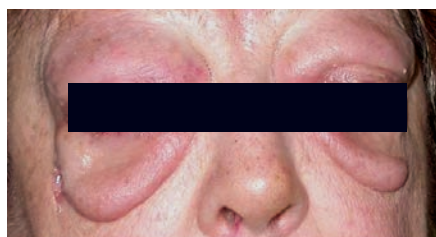Edémy víček jsou velmi častým (a často úvodním) nálezem u pacientů s EO. O to těžší ovšem může být stanovení správné diagnózy (tab. 3)⁽⁶⁾. Edémy víček u EO jsou způsobeny zánětlivým prosáknutím a zmnožením objemu tukové tkáně. Nejprve se objevují typicky po ránu. Bývají polotuhé až tuhé, omezené pouze na orbitální část víček, charakteristicky končí při úponu septa – Enrothovo znamení (obr. 6, viz též obr. 3A, 3B). U těžších forem s výrazným orbitálním přetlakem bývají edémy až pytlíkovité, zejména ve vnitřní polovině horního víčka a na

Tab. 3. Diferenciální rozvaha edémů víček

Infekce kůže a adnex (impetigo, erysipel, chalazion)
Toxické příčiny (chemické, bakteriální toxiny)
Autoimunitní onemocnění (EO, dermatomyozitida)
Alergické příčiny (kontaktní alergie, ekzémy, bodnutí hmyzem)
Stáza (orbitální nádory, selhávání srdce)
Metabolické příčiny (myxedém, nefrotický syndrom)

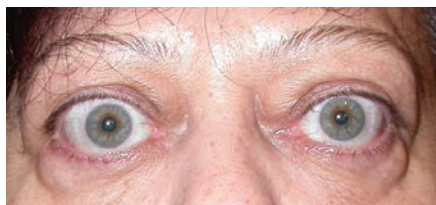

Obr. 6. Oboustranný preseptální otok horních víček



Obr. 7. Výrazné edémy horních i dolních víček u pacientky s těžkou EO

dolním víčku (obr. 7)⁽⁷⁾. Častým nálezem je i vyklenutí orbitálního septa s tukovými prolapsy – tento stav bývá někdy mylně považován za edém. Po zklidnění onemocnění a vyhasnutí aktivity dochází i k ústupu edémů. Vyklenutí orbitálního septa a prolapsy tuku však často přetrvávají (obr. 8) a vyžadují odložené chirurgické řešení.



Obr. 8. Vyklenutí orbitálního septa a prolapsy tuku mohou přetrvávat i po vyhasnutí aktivity EO a často vyžadují chirurgické řešení

2.1.2. Spojivkové a rohovkové příznaky

Horní limbální keratokonjunktivitida

Vzácněji se u pacientů s EO můžeme setkat s horní limbální keratokonjunktivitidou. Jde většinou o bilaterální postižení oblasti horního limbu a bulbární spojivky, které je provázeno papilární hypertrofií v oblasti horní tarzální spojivky. Příznaky bývají nespecifické (pocit cizího tělesa, slzení, pálení, řezání, fotofobie, mukózní sekrece). Z těchto důvodů může toto onemocnění relativně často uniknout diagnóze.

Klinicky nacházíme hyperémii v oblasti horní bulbární spojivky a limbální papilární hypertrofii. Mohou být přítomny i drobné petechiální hemoragie při limbu. Při mírném tlaku na horní víčko směrem dolů se při limbu vytvoří výraznější řasa »přebytečné spojivky«. Na rohovce můžeme nalézt bodové defekty epitelu v horní polovině, které jsou od limbu většinou odděleny zónou normálního neporušeného epitelu. Vzácně (asi u 1/3 případů) se v horní polovině rohovky vytvoří filamenta. Onemocnění často doprovází keratoconjunctivitis sicca.

Patogenetickým mechanismem je velmi pravděpodobně mechanické trauma způsobené mrkáním. Hlavním důvodem abnormální interakce mezi horním víčkem a horní bulbární spojivkou je pravděpodobně insuficience slzného filmu. Druhým důvodem je abnormálně volně pohyblivé excesivní množství bulbární spojivky. Víčko není schopno se při mrkání volně pohybovat a dochází k mechanickému poškození povrchu bulbární i tarzální spojivky. Histologicky a pomocí impresní cytologie byly prokázány zánětlivé změny a ložiska keratinizace.

Ve valné většině případů není nutná specifická terapie. Doporučujeme hojně lubrikancia. V akutní fázi je možné aplikovat topickou protizánětlivou terapii, event. přechodně nasadit měkkou kontaktní čočku. Chirurgické řešení (resekce horní bulbární spojivky) je indikováno pouze ve výjimečných případech.

Hyperémie spojivek

Hyperémie spojivek (zejména v dolním temporálním kvadrantu) je velmi citlivou známkou aktivity onemocnění. Typicky bývá nejvíce akcentována nad úpony zevních okohybných svalů. Stupeň hyperémie spojivek můžeme klasifikovat do několika stupňů podle intenzity (obr. 9A, 9B, 9C). Pro hodnocení změn v čase je velkým přínosem vedení fotodokumentace.

Na hyperémii spojivek se může podílet i lagoftalmus a následná expoziční keratopatie či keratoconjunctivitis sicca.

Chemóza spojivek

Chemóza spojivek je dalším citlivým ukazatelem aktivity onemocnění. Musí být ovšem odlišena od konjunktivochalázy (přebytečného »skladu« spojivky při margu víčka). Tento nález bývá relativně častý u starších pacientů. Výraznou chemózu jsme schopni pozorovat i makroskopicky. Základem ovšem zůstává vyšetření na šterbinové lampě.

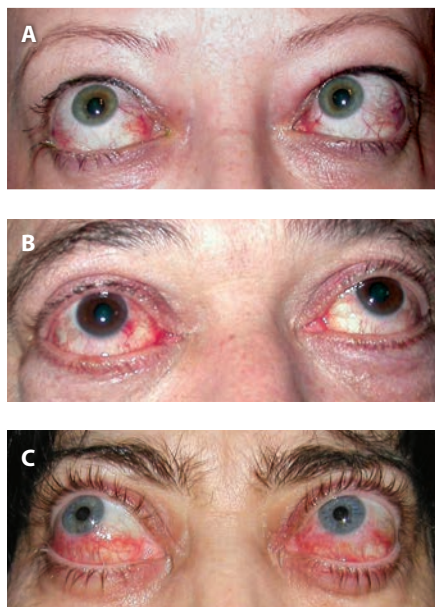
Keratoconjunctivitis sicca

Keratoconjunctivitis sicca je u pacientů s EO velmi častým nálezem. Etiologie je multifaktoriální – dysfunkce štítné žlázy, užívání celkové medikace i vlastní onemocnění EO, zánětlivý proces postihuje všechny kompartmenty orbity včetně slzné žlázy. Subjektivní potíže jsou poté příčinou mnoha stesků a není dobré je u těchto pacientů podceňovat. Opakovaně jsme byli svědky toho, že pacienty více trápily potíže způsobené suchým okem než kosmetický vzhled či diplopie.

2.1.3. Orbitální příznaky

Okohybné poruchy

Okohybné poruchy se vyskytují u 30–50% pacientů s EO. Vzniklá diplopie je pro pacienty často velmi závažným problémem a výrazně snižuje kvalitu jejich života. Nejprve je motilita bulbu omezena



Obr. 9. Hyperémie spojivky u EO začíná typicky nejprve u úponu zevních okohybných svalů. Může být různé intenzity – mírná, střední, těžká

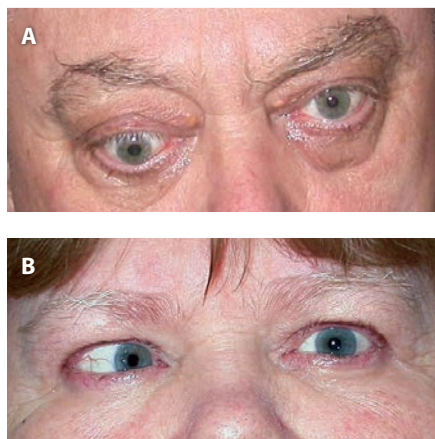
pouze v důsledku zánětlivého edému ve svalu. V této fázi se zhoršuje relaxační schopnost svalu a diplopie je způsobena insuficiencí odpovídajícího antagonisty. Klinicky nacházíme diskrétní poruchy motility – většinou v maximálních pohledových směrech, nejčastěji poruchu elevace v abdukci. V této fázi onemocnění je ještě možné při dostatečně agresivní terapii doufat v reverzibilitu procesu. V další fázi již vzniká fibróza ve svalu, diplopie se projeví i v primárním postavení. V terminálním stadiu mohou být svaly změněny až v tuhé fibrózní pruhy se ztrátou aktivní i pasivní hybnosti. Toto jizvení vede až k deviaci oka.

Vzhledem k tomu, že nejčastěji je postižen vnitřní přímý a dolní přímý sval, v konečné fázi onemocnění bývá bulbus stočen dolů či do konvergence (obr. 10A, 10B). Postižení může být jednostranné i oboustranné. Časté bývá i kompenzační postavení hlavy pacienta ve snaze eliminovat diplopii.

Nově vzniklá diplopie, v iniciálních stádiích většinou intermitentní (po probuzení, při únavě, v extrémních pohledových směrech), je vždy varujícím znamením. V těchto případech je nutné okamžité vyšetření na specializovaném pracovišti a zahájení terapie. Pouze tak je možné zabránit nevratným změnám se všemi z toho plynoucími následky.

Diagnostikovat incipientní změny ve svalectech však nelze pouze pomocí klinického vyšetření. Nedílnou součástí souboru vyšetřovacích metod by mělo být sonografické vyšetření okohybných svalů. Jde o metodu relativně dostupnou, rychlou a pacienta jen minimálně zatěžující. Umožní zhodnotit šíři svalů, jejich vnitřní strukturu a reflektivitu. Velmi důležité je sledování sonografického nálezu v čase. Naproti tomu je nutné přiznat, že jde o metodu značně subjektivní, která vyžaduje praktické zkušenosti vyšetřujícího. Tohoto limitu si musíme být vědomi. V ideálním případě by měl pacienta v čase sonograficky sledovat pouze jeden examinator.

Pacienti s nově vzniklou diplopií v produktivním věku nesou tento handicap většinou velmi těžce. Důkladný úvodní pohovor je vždy nutností. Velmi důležité je vysvětlit časový průběh onemocnění. Operace restriktivního strabismu má příznivější výsledky, pokud se provede až v inaktivní fázi onemocnění. Ono »čekání« na operaci strabismu je



Obr. 10. Restriktivní strabismus v důsledku EO – bulbus je v konečné fázi nejčastěji stočen dolů či do konvergence

však často pro pacienty psychicky velmi náročné. V tomto období se nám nejlépe osvědčilo doporučit pacientům, které diplopie obtěžovala, krytí jednoho oka transportou. Lze ji volně zakoupit ve zdravotnických potřebách – např. Omnifilm, Betatrans. Transportu si lepší pacienti sami na brýlové sklo. Při této okluzi je obraz jen výrazně rozmázaný a mizí nepříjemná diplopie. Je však potřeba počítat s určitou dobou nutnou k adaptaci. Plnou okluzi oka neprůhlednou páskou či okluzorem snášela většina pacientů mnohem hůře. Také prizmatická korekce není v tomto období řešením, zejména pro možnou měnlivost diplopie.

Exoftalmus

Exoftalmus u EO může být unilaterální i bilaterální, symetrický i asymetrický. Vždy bývá provázen dalšími příznaky EO. Je způsoben zvětšeným objemem orbitálního tuku a okohybných svalů. Měření stupně exoftalmu Hertelovým exoftalmometrem a posuzování změn v čase je nedílnou součástí vyšetření pacienta s EO.

Klasické dělení EO na formu »exoftalmickou« a »myopatickou« není zcela přesné. Vždy jde o určitou kombinaci obou subtypů. Pacienti s převahou postižení okohybných svalů a relativně malou protruzí mají vyšší riziko vzniku optické neuropatie. U pacientů s výrazným exoftalmem musíme pamatovat na možnou přítomnost lagofthalmu a nebezpečí expoziční keratopatie. Při výrazném exoftalmu se výjimečně můžeme setkat i se stavy subluxace bulbu.

Po nasazení terapie současně s vyhasínáním aktivity onemocnění dochází většinou i k částečné redukci exoftalmu. V některých případech však exoftalmus přetrvává. Pokud je i stranově výrazně asymetrický, bývá příčinou mnoha stesků. Těmto pacientům lze nabídnout jako možnost řešení dekompresi očníce. Nicméně indikace je třeba velmi pečlivě uvážit.

Neuropatie optiku

Neuropatie optiku při EO (dysthyroid optic neuropathy, DON) postihuje přibližně 3–5 % pacientů s endokrinní orbitopatií⁽¹¹⁾. Toto onemocnění je považováno za velmi závažný stav, který vyžaduje okamžitou terapeutickou intervenci. Pozdní diagnóza může vést až ke slepotě.

Příznaky mohou být někdy velmi nenápadné. Pacienti nejprve udávají zamlžené vidění, které nezmizí ani po opakovaném mrkání – tedy nejde o dysfunkci slzného filmu, a ztrátu vnímání sytosti barev. Dalším nálezem mohou být defekty v zorném poli, nejčastěji paracentrální a centrální skotomy. Centrální zraková ostrost může být alterována, ale může zůstat i zcela nedotčena. Také nález na zrakovém nervu může být zcela fyziologický. Asi v polovině případů (56 %)⁽¹²⁾ nacházíme edém terče. Vzácně může být terč již bledý, atrofický.

Příčinou vzniku optické neuropatie při EO je kombinace několika faktorů. V průběhu onemocnění postupně narůstá objem tkáně v orbitě pro zmnožování tuku a ukládání glykosaminoglykanů, rozšiřují se okohybné svaly v blízkosti orbitálního apexu. Zvyšuje se intraorbitální tlak a zhoršuje se venózní odtok z očníce. V důsledku těchto faktorů může poté dojít ke kompresi optického nervu i jeho cévního zásobení. Významným rizikovým faktorem, který podporuje vznik neuropatie, je nepoddajné orbitální septum – tedy relativně malý stupeň exoftalmu.

Stanovit správnou diagnózu neuropatie při EO může být obtížné. Na možnost vzniku neuropatie při EO musíme pomýšlet vlastně u všech pacientů v průběhu aktivní fáze onemocnění. Existuje však několik varovných příznaků, které na nebezpečí neuropatie mohou upozornit. Nejvíce ohroženi jsou pacienti s výrazně rozšířenými okohybnými svaly (sonografické vyšetření okohybných svalů u všech pacientů s EO by mělo být standardním postupem). Pokud je současně přítomna pouze relativně malá protruze a známky aktivity onemocnění jsou výrazné (CAS ≥ 3), je riziko vzniku optické neuropatie vysoké. Pokud je současně přítomna i porucha motility až deviace bulbů, jde o příznaky alarmující. Tito riziková pacienti by měli být jednoznačně v péči specializovaného pracoviště.

Léčba spočívá v intenzivní celkové terapii (i.v. methylprednisolon) v kombinaci s dekompresí očníce.

Elepace nitroočního tlaku

Zvýšení nitroočního tlaku u pacientů s EO je způsobeno kombinací několika faktorů. V důsledku edému a ztlustění okohybných svalů i zvětšeného objemu tukové a pojivové tkáně v orbitě stoupá episklerální venózní tlak a klesá venózní odtok z orbity. Předpokládá se, že se zvyšuje i akumulace glykosaminoglykanů v trabekulární trámčině, a tím následně sílí odtoková rezistence.

Specifický problém představují pacienti s restriktivní myopatií. Často se setkáváme s »pseudoglaukomem«, typicky u pacientů s postiženým dolním přímým svalem. Během měření nitroočního tlaku se pacient snaží fixovat, zvyšuje se napětí horního přímého svalu, ale dolní sval nerelaxuje. Klešťovým mechanismem se zvýší nitrooční tlak (NT). Při snaze o pohled vzhůru se situace ještě zhorší. U pacientů s EO proto nedoporučujeme spoléhat se pouze na měření bezkontaktním tonometrem, kterým často naměříme vysoké hodnoty. Vždy je dobré si nitrooční tlak přeměřit i aplanačně v různých pohledových směrech. Pokud má pacient bulbus již uchýlen dolů a fixuje druhým okem, měli bychom nitrooční tlak přeměřit v této pozici.

Otázka, zda všem pacientům se zvýšeným nitroočním tlakem při EO nasazovat antiglaukomatózní terapii, je kontroverzní. Obecně se

dá říci, že postupujeme jako při léčbě nitrooční hypertenze. Je potřeba zhodnotit rizikové faktory, nález na zrakovém nervu, nález na perimetru i pachymetrii. Důležité je sledování v čase. Dalším faktorem, který musíme brát v úvahu, je aktivita EO a celková terapie. Po nasazení systémové terapie se současně s vyhasínáním aktivity onemocnění snižuje nitrooční tlak. Po vyhasnutí aktivity onemocnění můžeme v některých případech lokální antiglaukomovou terapii vysadit.

Pokud se rozhodneme nasadit lokální léčbu, měla by být lékem první volby antiglaukomatika, která snižují produkci komorové tekutiny (β -blokátory, inhibitory karboanhydrázy). U pacientů se zvýšeným episklerálním venózním tlakem můžeme totiž očekávat pouze malou odezvu na lokální terapii prostaglandinovými analogy.

2.1.4. Vzácné klinické nálezy v průběhu EO

V průběhu léčby endokrinní orbitopatie se můžeme setkat i s atypickými nálezy, které někdy budí diagnostické rozpaky.

Ptóza se v průběhu EO objevuje pouze vzácně, spíše v období vyhasnutí aktivity onemocnění. Pokud se ptóza manifestuje v počátečních fázích onemocnění, je nutné pomýšlet i na možný konkomitantní výskyt myasthenia gravis a provést odpovídající vyšetření.

Divergentní strabismus je vzácný nález v průběhu endokrinní orbitopatie. Pro pacienty s restriktivním strabismem při EO je typická deviace oka dolů a do konvergence. V případech divergentního strabismu by měly být zváženy i jiné možné příčiny jeho vzniku.

3. Hodnocení aktivity a závažnosti EO

Příznaky EO jsou všeobecně dobře známy. Stanovit správnou diagnózu EO je první krok k úspěšnému cíli. Cesta je však ještě dlouhá a je nutné si zodpovědět celou řadu otázek. Je u daného pacienta indikována celková terapie? Jaká je pravděpodobnost, že příznaky jsou ještě reverzibilní a léčbou ovlivnitelné? Je nutné pacienta urgentně odeslat na specializované pracoviště a trvat na jeho přednostním vyšetření, nebo je možné objednat vyšetření s odstupem i několika týdnů? Na tyto otázky se pokusíme najít odpověď.

3.1. Fáze průběhu EO a definice pojmů

Přirozený průběh EO je charakterizován několika fázemi. Pro úvodní fázi je typické postupné zhoršování klinických známek onemocnění.