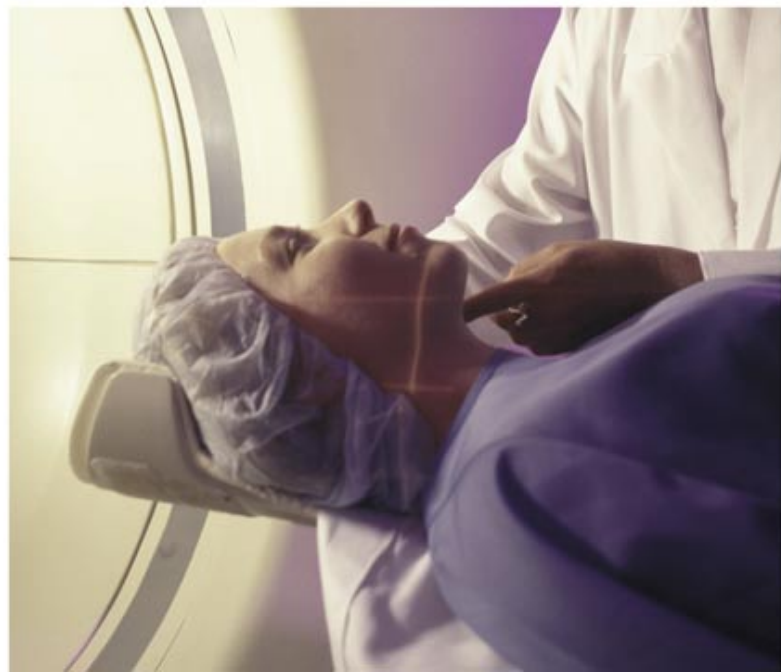

Zdeněk Seidl

Neurologie

pro nelékařské
zdravotnické obory



Upozornění pro čtenáře a uživatele této knihy

Všechna práva vyhrazena. Žádná část této tištěné či elektronické knihy nesmí být reprodukována a šířena v papírové, elektronické či jiné podobě bez předchozího písemného souhlasu nakladatele. Neoprávněné užití této knihy bude **trestně stíháno**.

Používání elektronické verze knihy je umožněno jen osobě, která ji legálně nabyla a jen pro její osobní a vnitřní potřeby v rozsahu stanoveném autorským zákonem. Elektronická kniha je datový soubor, který lze užívat pouze v takové formě, v jaké jej lze stáhnout s portálu. Jakékoliv neoprávněné užití elektronické knihy nebo její části, spočívající např. v kopírování, úpravách, prodeji, pronajímání, půjčování, sdělování veřejnosti nebo jakémkoliv druhu obchodování nebo neobchodního šíření je zakázáno! Zejména je zakázána jakákoliv konverze datového souboru nebo extrakce části nebo celého textu, umístování textu na servery, ze kterých je možno tento soubor dále stahovat, přitom není rozhodující, kdo takovéto sdílení umožnil. Je zakázáno sdělování údajů o uživatelském účtu jiným osobám, zasahování do technických prostředků, které chrání elektronickou knihu, případně omezují rozsah jejího užití. Uživatel také není oprávněn jakkoliv testovat, zkoušet či obcházet technické zabezpečení elektronické knihy.





Copyright © Grada Publishing, a.s.

Prof. MUDr. Zdeněk Seidl, CSc.

NEUROLOGIE

PRO NELÉKAŘSKÉ ZDRAVOTNICKÉ OBORY

Recenzenti:

Doc. MUDr. Jana Sússová, CSc.

© Grada Publishing, a.s., 2008

Cover Photo © Fotobanka Allphoto images, 2008

Vydala Grada Publishing, a.s.

U Průhonu 22, Praha 7

jako svou 3458. publikaci

Odpovědná redaktorka Mgr. Jitka Straková

Sazba a zlom Václav Juda

Fotografie dodal autor, obrázky byly převzaty z publikace

Neurologie pro studium i praxi

– podle návrhů autorů překreslila Jana Nejtková

Počet stran 168

1. vydání, Praha 2008

Vytiskly Tiskárny Havlíčkův Brod, a.s.

Husova ulice 1881, Havlíčkův Brod

Kniha byla podpořena granty MZO 00064165 a MSM 0021620849.

Názvy produktů, firem apod. použité v této knize mohou být ochrannými známkami nebo registrovanými ochrannými známkami příslušných vlastníků, což není zvláštním způsobem vyznačeno.

Postupy a příklady v knize, rovněž tak informace o lécích, jejich formách, dávkování a aplikaci jsou sestaveny s nejlepším vědomím autorů. Z jejich praktického uplatnění ale nevyplývají pro autory ani pro nakladatelství žádné právní důsledky.

Všechna práva vyhrazena. Tato kniha ani její část nesmějí být žádným způsobem reprodukovány, ukládány či rozšiřovány bez písemného souhlasu nakladatelství.

ISBN 978-80-247-2733-2 (tištěná verze)

ISBN 978-80-247-6653-9 (elektronická verze ve formátu PDF)

© Grada Publishing, a.s. 2011

Obsah

Seznam použitých zkratk	9
Úvod	11

OBEČNÁ NEUROLOGIE

1 Základní anatomické informace a neurologické syndromy	15
1.1 Vývoj nervového systému a vývojové vady	15
1.2 Základní pojmy a principy nervové soustavy	17
1.3 Periferní nervy	21
1.4 Svaly – nervosvalový systém	22
1.5 Mícha a míšní syndromy	24
1.6 Řízení hybnosti	30
1.7 Myopatie	30
1.8 Myotonický syndrom	32
1.9 Mozkový kmen a kmenové syndromy	32
1.10 Vestibulární aparát a vestibulární syndromy	34
1.11 Mozeček	35
1.12 Retikulární formace	37
1.13 Talamus	37
1.14 Senzitivní systém (čítí)	38
1.15 Autonomní (vegetativní) systém	40
1.16 Syndrom vnitřního pouzdra (capsula interna)	41
1.17 Corpus callosum	41
1.18 Syndrom nitrolební hypertenze	42
1.19 Syndrom nitrolební hypotenze	43
1.20 Meningeální příznaky	43
1.21 Extrapramidový systém	44
1.22 Syndromy mozkových laloků, korové syndromy	45
1.23 Mozkové nervy a syndromy s postižením mozkových nervů	47
2 Pomocná neurologická vyšetření	53
2.1 Zobrazovací metody v neurologii – neuroradiologie	53
2.2 Elektroencefalografické vyšetření	58
2.3 Elektromyografie	60
2.4 Evokované potenciály	60
2.5 Ultrazvuk	60

2.6	Echoencefalografie	61
2.7	Vyšetření mozkomíšního moku	61
3	Klinické vyšetření	63
3.1	Klinické vyšetření dospělých	63
3.2	Vývoj a vyšetření dítěte v prvních dvou letech života	63
3.3	Vyšetření stavu vědomí	65

SPECIÁLNÍ NEUROLOGIE

4	Traumata mozku a míchy	69
4.1	Primární poškození mozku traumatem	70
4.2	Sekundární poškození mozku traumatem	72
4.3	Poranění páteře a míchy	75
5	Nádory mozku a míchy	77
5.1	Nádory mozku	79
5.2	Nádory páteře a míchy	82
6	Cévní onemocnění mozku a míchy	83
6.1	Cévní onemocnění mozku	83
6.2	Cévní onemocnění míchy	89
7	Zánětlivá onemocnění nervového systému	91
7.1	Akutní bakteriální meningitida – meningitis purulenta	91
7.2	Syfilis a neurosyfilis (lues a neurolues)	92
7.3	Lymfská borrelióza	92
7.4	Leptospiróza	93
7.5	Mykotická onemocnění CNS	93
7.6	Parazitární onemocnění CNS	94
7.7	Tuberkulózní meningitida	94
7.8	Absces mozku	95
7.9	Virové infekce	96
7.10	Reyeův syndrom	100
7.11	Syndrom získané imunodeficience (AIDS)	100
7.12	Chronické virové infekce a prionová onemocnění	101
7.13	Tetanus	102
7.14	Botulismus	103
7.15	Sekundární encefalomyelitida (akutní diseminovaná encefalitida, postvakcinační encefalitida)	103
7.16	Akutní zánětlivá postinfekční polyneuropatie (syndrom Guillaina-Barrého – GBS)	103

8	Bolesti hlavy	105
8.1	Primární bolesti hlavy	105
8.2	Sekundární bolesti hlavy	107
9	Epilepsie	109
9.1	Parciální epileptický záchvat	110
9.2	Generalizovaný epileptický záchvat	112
9.3	Epileptické záchvaty dětského věku	114
9.4	Léčba epilepsie	115
10	Spánek a jeho poruchy	117
11	Demyelinizační onemocnění	119
12	Onemocnění extrapyramidového systému	123
13	Degenerativní onemocnění nervového systému	127
14	Neurokutánní syndromy	131
15	Vrozené poruchy metabolismu	133
15.1	Glykogenózy	133
15.2	Leukodystrofie	133
15.3	Poruchy metabolismu aminokyselin	134
15.4	Mitochondriální encefalomyelopatie	134
16	Onemocnění svalů a poruchy nervosvalového přenosu	135
17	Neurologické komplikace vlivem léků, toxických látek a metabolických poruch	137
17.1	Neurologické komplikace vlivem léků	137
17.2	Neurologické komplikace vlivem toxických látek	137
17.3	Neurologické komplikace vlivem poruch metabolismu	139
18	Hydrocefalus	141
19	Dětská mozková obrna	143
20	Postižení periferních nervů	145
20.1	Postižení plexus brachialis (C5–Th1)	145
20.2	Poškození plexus lumbosacralis (Th12–S3)	147
20.3	Poškození lícního nervu (Bellova obrna)	148
20.4	Polyneuropatie	149
20.5	Hemispasmus n. facialis	150
20.6	Neuralgie n. trigeminus	150
21	Vertebrogenní onemocnění	151
22	Rehabilitace	155

Závěr	159
Doporučená literatura	161
Rejstřík	163

Seznam použitých zkratek

ACTH	adrenokortikotropní hormon
ADEM	akutní diseminovaná encefalomyelitida
ADP	adenosindifosfát
AG	angiografie
AHEM	akutní hemoragická encefalomyelitida
ALS	amyotrofická laterální skleróza
ATP	adenosintrifosfát
BSE	bovinní spongiformní encefalopatie (nemoc šílených krav)
CMP	cévní mozková příhoda
CNS	centrální nervový systém
COM	cévní onemocnění mozku
CPK	kreatinfosfokináza
CT	výpočetní tomografie
DMO	dětská mozková obrna
DSA	digitální subtrakční angiografie
EBV	virus Epstein-Barr
EEG	elektroencefalografie
EMG	elektromyografie
EP	evokované potenciály
fMR	funkční magnetická rezonance
GABA	kyselina gamaaminomáselná
GBS	syndrom Guillain-Barré
GCS	Glasgow Coma Scale
Gd-DTPA	gadolinium (kontrastní látka při vyšetření MR)
GM	grand mal
HEB	hematoencefalická bariéra
HMSN	hereditární motorická a senzorní neuropatie
HSV	Herpes simplex virus
KL	kontrastní látka
LP	lumbální punkce
MMD	malá mozková dysfunkce
MR	magnetická rezonance
MRA	magnetická rezonanční angiografie
OPCA	olivo-ponto-cerebelární atrofie
PET	pozitronová emisní tomografie
PM	petit mal

PMG	perimyelografie
PML	progresivní multifokální leukoencefalopatie
PNET	primitivní neuroektodermální nádor
RBN	retrobulbární neuritida
REM	rapid eye movements
RS	roztroušená skleróza
SAK	subarachnoidální krvácení
SAS	syndrom spánkové apnoe
SMA	spinální svalová atrofie
SPECT	jednofotonová emisní tomografie (single photon emission computed tomography)
SSPE	subakutní sklerozující panencefalitida
TIA	tranzientní ischemická ataka
TORCH	toxoplazmóza, rubeola, cytomegalovirus, herpes

Úvod

Předkládaná kniha odpovídá svou moderní koncepcí a rozsahem předpokládaným znalostem pro složení zkoušky z neurologie a je určena pro studenty bakalářského a magisterského studia zdravotnických oborů.

Publikace vyplňuje prostor mezi knihami určenými pro studenty lékařských oborů, v nichž informace neodpovídají potřebám studentů bakalářského a magisterského studia, a učebnicemi pro střední školy, které jsou svým obsahem zcela nedostatečné. Moje mnoholeté zkušenosti s výukou studentů výše uvedených oborů mě inspirovaly pro sepsání této monografie.

Při řešení technických záležitostí publikace jsem se snažil respektovat cenovou dostupnost. Nechtěl jsem psát knihu „vybraných kapitol“, ale ucelenou učebnici rozdělenou na část obecné neurologie (zahrnující i pomocné vyšetřovací metody) a část speciální neurologie.

Pasáže psané kurzívou jsou zařazeny pro snazší porozumění textu a jsou na hranicích znalostí, které by měli znát studenti bakalářského a magisterského studia.

Děkuji panu Miroslavu Kronovi, rentgenovému asistentovi našeho oddělení, za zpracování grafické části publikace.

Pevně věřím, že strávíte hezké chvíle při studii neurologie.

Autor

OBEČNÁ NEUROLOGIE

1 Základní anatomické informace a neurologické syndromy

1.1 Vývoj nervového systému a vývojové vady

Pro pochopení nejvýznamnějších vývojových vad centrálního nervového systému (CNS) je nezbytné zopakovat některá základní data z vývoje nervového systému.

Fylogeneticky je nejjednodušší nervová soustava difuzní, kde jsou jednotlivé nervové buňky kontaktně spojeny bez větších koncentrací (u láčkovců). Vyšším stupněm je centralizovaná nervová soustava uzlinová, kdy se na ventrální straně těla vyvíjejí shluky nervových buněk tvořících uzliny (ganglia), propojené navzájem nervovými vlákny (u červů), a trubcová nervová soustava, uložená na dorzální straně těla (u obratlovců).

Při **ontogenezi** je nezbytné si uvědomit, že maturace centrální nervové soustavy nekončí porodem, ale pokračuje v kojeneckém věku, *myelinizace některých spojů v oblasti okcipitální a frontální je patrná ještě ve třetí dekádě.*

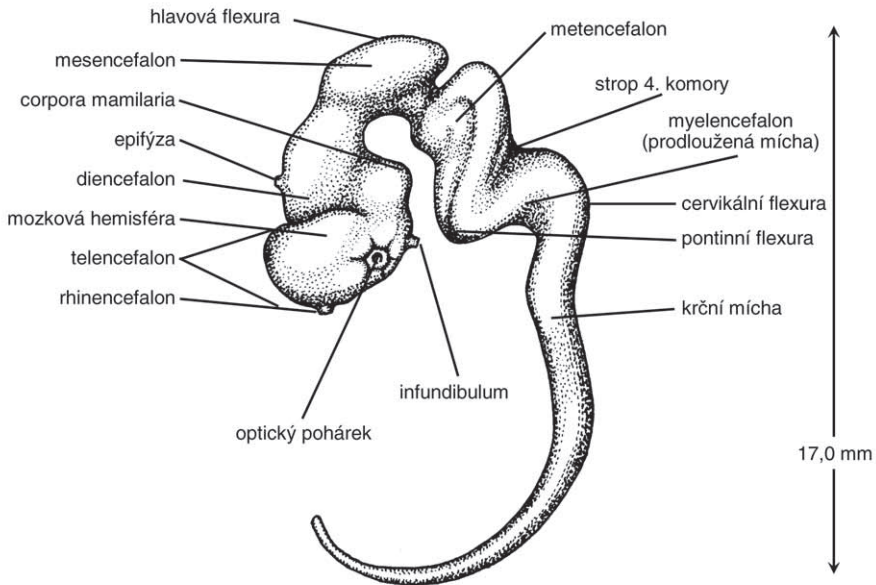
Nervová soustava se vyvíjí z ektodermu.

Ve 3. týdnu života embrya dochází ke ztlustění části ektodermu, ze kterého vznikne neurální ploténka, uvnitř této ploténky se začíná objevovat prohloubenina (neurální rýha). Okraje této neurální ploténky se k sobě přibližují a vznikne neurální trubice, na rostrálním i kaudálním okraji otevřená (přední a zadní neuropor). Před uzávěrem těchto otvorů (koncem prvního měsíce života) dochází k segmentaci přední části nervové trubice, ze které vznikne přední mozek – prosencefalon, střední mozek – mesencefalon a zadní mozek – rhombencefalon (obr. 1). S tímto uzávěrem neurální trubice souvisí některé vývojové vady.

Případy většího hrubých vývojových vad by neměly uniknout **prenatálnímu ultrasonografickému vyšetření**, některé vývojové vady jsou doprovázeny zvýšenou hladinou sérového **alfa-fetoproteinu** matky, někdy přinese další informace vyšetření plodové vody.

Těžké vývojové vady plodu často skončí spontánním potratem v různých stadiích těhotenství nebo úmrtím v novorozeneckém období. Jiné vývojové vady musí být již v novorozeneckém období řešeny neurochirurgickým zákrokem, v některých případech nutným k záchraně života, jindy z důvodů minimalizace poškození centrální nervové soustavy.

Mezi těžké vývojové vady patří **anencefalie**, kdy je vyvinuta pouze báze lebni a obličejová část, na bázi lebni pozorujeme rudimenty nervové a cévnaté tkáně, chybí kožní kryt. Vada není slučitelná se životem jedince.



Obr. 1 Centrální nervový systém (7. týden embryonálního vývoje)

Dandyho-Walkerova malformace je malformace postihující zadní jámy lební, je doprovázena atrofií mozečku a rozšířenou IV. komorou. Příčinou je snad porucha cirkulace likvoru ze IV. komory neprůchodným foramen Magandi. Postižení jedinci obvykle přežívají a mají různou klinickou symptomatologii zadní jámy lební.

Myelomeningokéla a **myelokéla** jsou stavy, kdy jsou míšní struktury lokalizovány mimo kanál páteřní a nejsou kryty kožním krytem (nervové struktury prominují volně nad okolním kožním krytem) – jedná se o tzv. **otevřený spinální dysrafismus**, který není bez chirurgického zákroku po narození sluchitelný se životem. U matek takto postižených jedinců je v embryonálním období plodu zvýšená hladina alfa-fetoproteinu.

Naproti tomu **meningoencefalokély** jsou kryty kožním krytem a jejich prognóza závisí na rozsahu postižení.

Chiariho malformace, která je charakterizována sestupem struktur zadní jámy lební (tonzil mozečku), je doprovázena řadou dalších malformací. Rozlišujeme Chiariho malformaci I.–III. stupně. Klinické příznaky u těchto malformací jsou z oblasti zadní jámy lební, nejtěžší případy umírají, u některých nemocných přináší zlepšení operační výkon v zadní jámě lební, uvolňující nervové struktury.

Neuzavření oblouků obratlů – **spina bifida** – je daleko častější postižení. Vyskytuje se asi u 5–6% populace, převážně v oblasti bederní páteře, obvykle bez klinické symptomatologie, ale může být doprovázena i poruchami chůze a sfinkterů.

Diastematomyelie je rozdělení míchy vazivovým nebo kostěným septem.

Etiologií těchto malformací bývají zevní vlivy i vady genetické. Častou příčinou jsou kongenitální infekce (toxoplazmóza, rubeola, cytomegalovirové a herpetické infekce – TORCH).

V blízkosti mozkových komor je zárodečná tkáň (germinal matrix) nervových i gliových buněk, které odtud tangenciálně vycestovávají.

Existuje řada vývojových vad, jejichž příčinou je porucha migrace a gyrifikace (tvorba mozkových závitů).

K nejtěžším malformacím této skupiny patří **lissencefalie**. Mozek má hladký povrch a není gyrifikován, je zesílena šedá hmota. **Schizencefalie** znamená mozkový rozštěp, komunikaci subarachnoidálního a komorového systému. **Porencefalie** je dutina uvnitř mozku. **Heterotopie** šedé hmoty je patologická přítomnost šedé hmoty v hmotě bílé, jejímž klinickým projevem často bývá epilepsie.

Ne vzácně můžeme pozorovat **agenezi** nebo **dysgenezi corpus callosum**.

Mezi vývojové vady řadíme také mikrocefalii, makrocefalii, kongenitální nádory, neurokutánní syndromy (fakomatózy) a cévní malformace. Do této skupiny patří rovněž vývojové cysty (arachnoidální, koloidní, neuroepiteliální...).

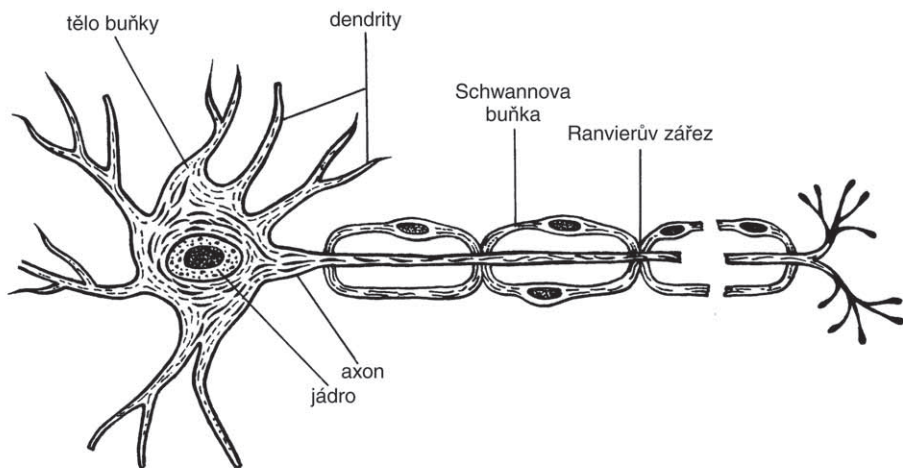
Myelinizace (tvorba myelinového obalu kolem nervových vláken) začíná v druhém gestačním měsíci a končí ve třetí dekádě (myelinizací drah v oblasti okcipitální). Tvorba synapsí je **synaptogeneze** – její maximum je za vývoje ve druhém trimestru a pokračuje po celý život, např. v souvislosti s procesem učení.

V diagnostice těchto vývojových vad dnes přinášejí další informace nové modalitativní vyšetření, jako je výpočetní tomografie (CT) a magnetická rezonance (MR).

1.2 Základní pojmy a principy nervové soustavy

Základní morfolgickou i funkční jednotkou nervové soustavy je **nervová buňka** (neuron). S neurony tvoří funkční celek buňky glie a cévní systém.

Neuron obsahuje jako každá buňka jádro, jadérko a další buněčné organely. Je kryt buněčnou membránou. Z buněčného těla vybíhají výběžky – jeden **axon** (vede vzruchy odstředivě) a **dendrity**, kterých je obvykle větší počet (vedou vzruchy dostředivě). Většina axonů (kromě vegetativních) má dále myelinovou pochvu s Ranvierovými zářezy (asi 1 mm od sebe), které mají význam pro vedení vzruchů (obr. 2).



Obr. 2 Motorický neuron s myelinizovanou pochvou

Některé **axony** se v periférii sdružují spolu s obaly v **periferní nervy**. Před svým zakončením se axony dělí na různě velké množství výběžků (tyto části již nejsou obaleny myelinovou pochvou), což umožňuje spojení se značným množstvím nervových buněk.

Jestliže je axon přerušen, odumírá jeho distální část – **Wallerova degenerace** (periferní část axonu sama o sobě nemůže existovat).

Základní vlastností nervové buňky je **dráždivost** (tvorba vzruchu) a **šíření vzruchu** (vedení).

Základní podmínkou pro vznik a vedení vzruchu je rozdíl potenciálu a iontového složení uvnitř a vně nervové buňky a odlišná propustnost buněčné membrány pro jednotlivé ionty. Buněčná membrána je relativně propustná pro K^+ a Cl^- , méně propustná pro Na^+ a nepropustná pro organické anionty. Klidový potenciál tvoří záporné napětí uvnitř buňky oproti mimobuněčné tekutině -80 mV.

Ionty Cl^- jsou ve větší koncentraci v extracelulární tekutině a mají tendenci svým koncentračním spádem pronikat do buňky, zatímco z buňky jsou vypuzovány elektrickým gradientem. V klidu se vytvoří určitý rovnovážný stav.

Ionty K^+ mají větší koncentraci intracelulárně, koncentrační gradient je tedy směrem ven z buňky, elektrický gradient pak do buňky. Existuje aktivní transport K^+ do nervové buňky proti koncentračnímu gradientu.

Ionty Na^+ jsou ve větší koncentraci extracelulárně, koncentrační gradient tedy míří do buňky a tímto směrem působí rovněž gradient elektrický. I když je buněčná