

 GRADA®

UVEITIDY

Eva Říhová
a kolektiv

Upozornění pro čtenáře a uživatele této knihy

Všechna práva vyhrazena. Žádná část této tištěné či elektronické knihy nesmí být reprodukována a šířena v papírové, elektronické či jiné podobě bez předchozího písemného souhlasu nakladatele. Neoprávněné užití této knihy bude **trestně stíháno**.

Používání elektronické verze knihy je umožněno jen osobě, která ji legálně nabyla a jen pro její osobní a vnitřní potřeby v rozsahu stanoveném autorským zákonem. Elektronická kniha je datový soubor, který lze užívat pouze v takové formě, v jaké jej lze stáhnout s portálu. Jakékoliv neoprávněné užití elektronické knihy nebo její části, spočívající např. v kopírování, úpravách, prodeji, pronajímání, půjčování, sdělování veřejnosti nebo jakémkoliv druhu obchodování nebo neobchodního šíření je zakázáno! Zejména je zakázána jakákoliv konverze datového souboru nebo extrakce části nebo celého textu, umísťování textu na servery, ze kterých je možno tento soubor dále stahovat, přitom není rozhodující, kdo takovéto sdílení umožnil. Je zakázáno sdělování údajů o uživatelském účtu jiným osobám, zasahování do technických prostředků, které chrání elektronickou knihu, případně omezují rozsah jejího užití. Uživatel také není oprávněn jakkoliv testovat, zkoušet či obcházet technické zabezpečení elektronické knihy.





Copyright © Grada Publishing, a.s.

UVEITIDY

Vedoucí autorského kolektivu:

Doc. MUDr. Eva Říhová, CSc., Oční klinika VFN a 1. LF UK Praha

Kolektiv autorů:

MUDr. Michaela Brichová, Oční klinika VFN a 1. LF UK Praha

MUDr. Jarmila Heissigerová, Ph.D., Oční klinika VFN a 1. LF UK Praha

MUDr. Dagmar Jeníčková, Oční klinika VFN a 1. LF UK Praha

MUDr. Alexandra Kontur Šišková, Ph.D., Oční klinika VFN a 1. LF UK Praha

Doc. MUDr. Eva Říhová, CSc., Oční klinika VFN a 1. LF UK Praha

MUDr. Petra Svozilková, Ph.D., Oční klinika VFN a 1. LF UK Praha

Fotodokumentace:

Lucie Stránská, Oční klinika VFN a 1. LF UK Praha

Recenzovali:

Prof. MUDr. Jarmila Boguszaková, DrSc.

Doc. MUDr. Šárka Pitrová, CSc.

© Grada Publishing, a.s., 2009

Vydala Grada Publishing, a.s.

U Průhonu 22, Praha 7

jako svou 3767. publikaci

Odpovědný redaktor Linda Marečková

Sazba a zlom Linda Marečková

Počet stran 136

1. vydání, Praha 2009

Vytiskly Tiskárny Havlíčkův Brod, a. s.

Husova ulice 1881, Havlíčkův Brod

V publikaci je použita originální obrazová dokumentace autorů. Technická kvalita některých vyobrazení může být nižší, protože u onemocnění se vzácným výskytem nebylo možné tyto snímky nahradit.

*Nakladatelství a autoři děkují společností Medicontur s.r.o.,
Novartis s.r.o., Bausch & Lomb, Carl Zeiss spol. s r.o.,
Oculus, spol. s r. o., za podporu při vydání této publikace.*



Názvy produktů, firem apod. použité v knize mohou být ochrannými známkami nebo registrovanými ochrannými známkami příslušných vlastníků, což není zvláštním způsobem vyznačeno.

Postupy a příklady v této knize, rovněž tak informace o lécích, jejich formách, dávkování a aplikaci jsou sestaveny s nejlepším vědomím autorů. Z jejich praktického uplatnění ale nevyplynou žádné právní důsledky.

Všechna práva vyhrazena. Tato kniha ani její část nesmějí být žádným způsobem reprodukovány, ukládány či rozšiřovány bez písemného souhlasu nakladatelství.

ISBN 978-80-247-2897-1 (tištěná verze)

ISBN 978-80-247-6756-7 (elektronická verze ve formátu PDF)

© Grada Publishing, a.s. 2011

Obsah

Seznam použitých zkratk	9
Předmluva	12
1 Uveitidy – úvodní část	13
1.1 Anatomie a fyziologie uvey (<i>P. Svozílková</i>)	13
1.2 Vrozené anomálie uvey (<i>P. Svozílková</i>)	14
1.3 Záněty uvey (<i>E. Říhová</i>)	16
1.3.1 Epidemiologie	16
1.3.2 Klasifikace	16
1.3.3 Klinický obraz	17
1.3.4 Imunologie oka u nitroočních zánětů (<i>J. Heissigerová</i>)	21
1.3.5 Vyšetřovací metody při uveitidě (<i>J. Heissigerová</i>)	23
2 Uveitidy – speciální část	27
2.1 Infekční uveitidy (<i>D. Jeníčková</i>)	27
2.1.1 Virové uveitidy	27
Akutní retinální nekróza (ARN)	29
Progresivní zevní retinální nekróza (PORN)	31
Cytomegalovirová retinitida (CMV)	31
Virus Epsteina-Barrové (EBV)	32
Rubeola	33
Oční komplikace HIV infekce (<i>J. Heissigerová</i>)	34
2.1.2 Toxoplazmóza (<i>D. Jeníčková</i>)	36
2.1.3 Toxokaróza (<i>A. Kontur Šišková</i>)	38
2.1.4 Tuberkulóza (<i>J. Heissigerová</i>)	40
2.1.5 Syfilis (<i>E. Říhová</i>)	41
2.1.6 Gonorrhea (<i>E. Říhová</i>)	43
2.1.7 Borrelióza – Lymeská nemoc (<i>E. Říhová</i>)	44
2.1.8 Whippleova nemoc (<i>E. Říhová</i>)	44
2.1.9 Nemoc kočičího škrábnutí (<i>E. Říhová</i>)	45
2.1.10 Endoftalmitidy (<i>P. Svozílková</i>)	45
Endogenní endoftalmitidy	45
Exogenní endoftalmitidy	46
2.1.11 Vzácné infekční uveitidy (<i>E. Říhová</i>)	49

	Horečka Rift valley	49
	Histoplazmóza	49
	Difuzní jednostranná subakutní neuroretinitida (DUSN)	50
	Cysticerkóza	50
	Amebiáza	51
	Oftalmomyáza	51
	Onchocerkóza	52
	Giardiáza	52
	Oftalmia nodóza	53
	Brucellóza	53
	Lepra	53
	Leptospiróza	54
2.2	Neinfekční uveitidy	55
2.2.1	Neinfekční uveitidy bez systémového postižení	55
	HLA B27 pozitivní přední uveitida bez systémového postižení (<i>E. Říhová</i>)	55
	Fuchsova heterochromní iridocyklitida (<i>E. Říhová</i>)	56
	Glaukomatocyklitická krize/Syndrom Posnerův-Schlossmanův (<i>E. Říhová</i>)	57
	Uveitida vyvolaná čočkou – fakoantigenní uveitida (<i>P. Svozílková</i>)	58
	Sympatická oftalmie (<i>P. Svozílková</i>)	59
	Potraumatická uveitida (<i>E. Říhová</i>)	60
	Syndromy bílých teček/white dot syndromy (<i>M. Brichová</i>)	61
	White dot syndromy s průběhem samolimitujícím	61
	Akutní zadní multifokální plakoidní pigmentová epitelopatie (APMPPE)	61
	Vnitřní tečkovitá choroidopatie (PIC)	63
	Syndrom mizejících bílých skvrn (MEWDS)	64
	Akutní retinální pigmentová epitelitida (ARPE)	65
	Akutní zonální okultní zevní retinopatie (AZOOR)	65
	Jednostranná akutní idiopatická makulopatie	66
	Akutní makulární neuroretinopatie (AMN)	66
	White dot syndromy s průběhem chronickým nebo recidivujícím	67
	Multifokální choroiditida a panuveitida (MCP)	67
	Serpiginózní choroidopatie (SC)	68
	Birdshot retinochoroidopatie (BSRC)	70
	Syndrom podobný oční histoplazmóze (histoplasmosis-like sy)	71
	Syndrom progresivní subretinální fibrózy a uveitidy (SFU)	72
2.2.2	Neinfekční uveitidy při systémovém postižení	73
	Roztroušená skleróza mozkomíšni (<i>A. Kontur Šišková</i>)	73
	Sarkoidóza (<i>M. Brichová</i>)	75
	Morbus Behçet (<i>J. Heissigerová</i>)	78
	TINU syndrom (<i>P. Svozílková</i>)	79
	Vogt-Koyanagi-Harada syndrom (<i>D. Jeničková</i>)	80
	Wegenerova granulomatóza (<i>J. Heissigerová</i>)	82
	Reiterova nemoc (<i>J. Heissigerová</i>)	84
	Idiopatické střední záněty a uveitida (<i>J. Heissigerová</i>)	85
	Psoriáza (<i>J. Heissigerová</i>)	86
	Nemoci pojiva (<i>P. Svozílková</i>)	87
	Ankylozující spondylartritida (Bechtěrevova choroba) (<i>P. Svozílková</i>)	87

	Juvenilní idiopatická artritida a uveitida (<i>J. Heissigerová</i>)	88
	Revmatoidní artritida (<i>P. Svozílková</i>)	90
	Systémový lupus erythematoses (<i>P. Svozílková</i>)	91
	Intermediální uveitida/pars planitida (<i>M. Brichová</i>)	92
	Retinální vaskulitidy (<i>P. Svozílková</i>)	94
	Primární, idiopatické retinální vaskulitidy	96
	Choroby spojené s retinální vaskulitidou	97
2.2.3	Idiopatické uveitidy (<i>E. Říhová</i>)	99
3	Maskující syndromy	101
3.1	Benigní maskující syndromy (<i>P. Svozílková, E. Říhová</i>)	102
3.2	Maligní maskující syndromy (<i>J. Heissigerová, E. Říhová</i>)	106
	Nitrooční lymfom	106
	Další hematologická onemocnění	107
	Metastáza karcinomu do oka	109
	Uveální melanom	109
	Zhoubné nádory dětského věku	109
	Paraneoplazie	110
4	Léčba uveitidy (<i>P. Svozílková</i>)	111
4.1	Léčba infekčních uveitid	111
4.1.1	Antivirová léčba	111
	Acyklovir	111
	Cidofovir	111
	Fomivirsén	112
	Foskarnet	112
	Gancyklovir	112
	Zidovudin	112
4.1.2	Antibiotika a chemoterapeutika	112
	Peniciliny	112
	Cefalosporiny	113
	Tetracykliny	113
	Makrolidová antibiotika	113
	Aminoglykosidy	113
	Glykopeptidy	114
	Sulfonamidy	114
	Chinolonová chemoterapeutika	114
	Antituberkulotika	114
4.1.3	Antimykotika	115
	Amfotericin B	115
	Natamycin	115
	Flukonazol	115
	Mikonazol	115
	Ketokonazol	115
	Itrakonazol	115
	Vorikonazol	115
4.1.4	Antihelmintika	116

Albendazol	116
Metronidazol	116
Pyrimethamin	116
4.2 Léčba autoimunitních a idiopatických uveitid	116
4.2.1 Nesteroidní antiflogistika	116
4.2.2 Kortikosteroidy	116
Lokální kortikoterapie	117
Periokulární kortikoterapie.	117
Nitrooční aplikace kortikosteroidů.	118
Systémová kortikoterapie.	118
Prednison	119
Metylprednisolon	119
Hydrokortison	119
4.2.3 Imunosupresivní terapie	120
Azathioprin	120
Cyklofosfamid	120
Methotrexát	121
Cyklosporin A.	121
Takrolimus (FK 506)	122
Mykofenolát mofetil.	122
4.2.4 Biologická léčba.	123
Infliximab	123
Adalimumab	123
Interferon alfa	124
4.3 Mydriatika a cykloplegika	124
5 Komplikace uveitid a jejich řešení (J. Heissigerová).	125
Katarakta	125
Glaukom spojený s uveitidou	126
Cystoidní makulární edém.	126
Vitreoretinální patologie	127
Vyšetřovací postupy vzorku sklivce	127
Literatura.	129
Rejstřík.	131

Seznam použitých zkratek

ACAID	odchylka imunity spojená s přední oční komorou (anterior chamber-associated immune deviation)
ACE	angiotenzin konvertující enzym (angiotensin converting enzyme)
AIDS	syndrom získané imunodeficiency (acquired immune deficiency syndrome)
AMN	akutní makulární neuroretinopatie (acute macular neuroretinopathy)
ANA	autoprotilátky proti jaderným antigenům
ANCA	autoprotilátky proti cytoplazmě neutrofilů
APMPPE	akutní zadní multifokální plakoidní pigmentová epitheliopatie (acute posterior multifocal placoid pigment epitheliopathy)
ARN	akutní retinální nekróza
ARPE	akutní retinální pigmentová epithelida (acute retina pigment epithelitis)
AZOOR	akutní zonální okultní zevní retinopatie (acute zonal occult outer retinopathy)
BIO	hodnocení zkalení sklivcového prostoru nepřímým oftalmoskopem (binocular indirect ophthalmoscopy score)
BSRC	birdshot retinohoroidopatie (birdshot retinohoroidopathy)
CAR	retinopatie u rakoviny (cancer-associated retinopathy)
CD	shluk buněčných povrchových markerů (cluster of differentiation)
CME	cystoidní makulární edém
CMV	cytomegalovirus
CNS	centrální nervový systém
CNV	choroidální neovaskularizace
CRP	C-reaktivní protein
CsA	cyklosporin A
CT	počítačová tomografie (computer tomography)
CZO	centrální zraková ostrost
DM	diabetes mellitus
DNA	deoxyribonukleová kyselina
DUSN	difuzní jednostranná subakutní neuroretinitida (diffuse unilateral subacute neuroretinitis)
EBV	virus Epsteina-Barrové
ELISA	imunologická metoda detekce protilátek a antigenů (Enzyme Linked Immunosorbent Essay)
EOG	elektrookulografické vyšetření
ERG	elektroretinografické vyšetření
FACS	průtoková cytometrie (fluorescein activated cell sorter)
FAG	fluorescenční angiografie

FTA-ABS	fluorescenční treponemový protilátkový absorpční test
FW	sedimentace erytrocytů
GMT	gama-glutamyl transferáza
HAART	vysoce aktivní antiretrovirová léčba (high activity antiretroviral therapy)
HIV	virus lidské imunodeficiency (human immunodeficiency virus)
HLA	lidské leukocytární antigeny (human leukocyte antigens)
HSV	herpes simplex virus
HZV	herpes zoster virus
ICG	angiografie s indocyaninovou zelení
IFN	interferon
Ig	imunoglobulin
IL	interleukin
i. m.	intramuskulárně
IMU	intermediální uveitida
IOČ	nitrooční čočka
IOIS	International Ocular Inflammation Society
IU	mezinárodní jednotky (international units)
IUSG	International Uveitis Study Group
i. v.	intravenózně
JCA	juvenilní chronická artritida
JIA	juvenilní idiopatická artritida
JRA	juvenilní revmatoidní artritida
JXG	juvenilní xantogranulom
KFR	komplement fixační reakce
KO	krevní obraz
m.	muži
MCP	multifokální choroiditida a panuveitida (multifocal choroiditis and panuveitis)
MEWDS	syndrom mizejících bílých skvrn (multiple evanescent white dot syndrome)
MHA-TP	mikrohemaglutinace <i>Treponema pallium</i>
MIC	minimální inhibiční koncentrace
MPA	kyselina mykofenolová
MRI	magnetická rezonance
NHL	non-Hodgkinský lymfom
NIF	nepřímá imunofluorescence
NOT	nitrooční tlak
NSAID	nesteroidní protizánětlivé léky (nonsteroidal antiinflammatory drugs)
OCB	oligoklonální proužky (oligoclonal bands)
OCT	optická koherentní tomografie (optical coherent tomography)
PCR	polymerázová řetězová reakce
PD	průměr papily zřakového nervu (papilla diameter)
PDT	fotodynamická terapie (photodynamic therapy)
per os, p. o.	perorální
PIC	vnitřní tečkovitá choroidopatie (punctate inner choroidopathy)
PK	přední komora
PNL	primární nitrooční lymfom
POHS	syndrom předpokládané oční histoplazmózy (presumed ocular histoplasmosis syndrome)
PORN	progresivní zevní retinální nekróza (progressive outer retinal necrosis)

PP	pars planitida
PPV	pars plana vitrektomie
PUK	periferní ulcerózní keratitida
RA	revmatoidní artritida
RF	revmatoidní faktor
RN	Reiterova nemoc
RNA	ribonukleová kyselina
RPE	retinální pigmentový epitel
RRR	rychlá reaginová reakce (rapid reagin reaction)
RS	roztroušená skleróza mozkomíšni
RTG	rentgenové vyšetření
RV	retinální vaskulitidy
SC	serpiginózní choroidopatie
SFU	syndrom progresivní subretinální fibrózy a uveitidy (syndrome of progressive subretinal fibrosis and uveitis)
SIUS	uveitida navozená operačním výkonem (surgery-induced uveitis syndrome)
SLE	systémový lupus erythematoses
sp.	species (druh)
SUN	Standardization of Uveitis Nomenclature
TBC	tuberkulóza
tbl.	tablety
TGF- β	transformující růstový faktor- β (transforming growth factor- β)
Th	T-pomocné lymfocyty (T helper lymphocytes)
TINU	tubulointersticiální nefritida a uveitida
TK	krevní tlak
TNF- α	tumor nekrotizující faktor α (tumor necrosis factor- α)
TPHA	Treponema pallidum hemaglutinační test
TPI	Treponema pallidum imobilizační test
TTT	transpupilární termoterapie
UZ	ultrasonografické vyšetření oka
VDRL	Veneral Disease Research Laboratory test
VEGF	růstový endoteliální faktor (vascular endothelial growth factor)
VEP	zrakové evokované potenciály (visual evoked potential)
VKH	Vogt-Koyanagi-Harada syndrom
VPMD	věkem podmíněná makulární degenerace
WDS	syndromy bílých teček (white-dot syndromes)
WG	Wegenerova granulomatóza
ž.	ženy

Předmluva

Zápalové procesy uveálního traktu oka mají svou specifickou charakteristiku s dlouhodobými důsledkami na zrakové funkce. Preto je táto problematika v oftalmologickej praxi stále aktuálna a každá publikácia na tomto poli je vítaná a prospešná.

V tejto knihe su zhrnuté nahromadené znalosti z oblasti očných zápalov za posledných 10 až 20 rokov. Kniha je štrukturovaná tak, že čitateľ si nájde informácie od anatómie a fyziológie uvey cez klinickú problematiku uveitíd až po mikrochirurgickú liečbu a komplikácie. Bohatá obrázková príloha vyplývajúca z dlhodobej oftalmologickej praxe hlavnej autorky umocňuje hodnotu tejto knihy.

Som presvedčený, že toto dielo bude užitočné pre všetkých oftalmológov, v pregraduálnej i postgraduálnej príprave medicínskych pracovníkov a v konečnom dôsledku bude prínosom pre našich pacientov.

Prof. MUDr. Tomáš Juhás, DrSc.

Slovo autorů

Publikace Uveitidy představuje průvodce problematikou nitroočních zánětů, ve kterém je možné se snadno orientovat a získat potřebné informace o diagnóze a léčbě různých typů uveitid. Jsou zde uváděny diagnostické i léčebné postupy doporučované světovými uveologickými centry a používané i na našem pracovišti. Léčiva a jejich dávkování jsou poplatné době, kdy byla kniha psána. Použitá fotodokumentace je až na malé výjimky z archivu autorek. Doufáme, že se kniha stane cenným pomocníkem oftalmologů v jejich denní praxi.

Děkuji prof. MUDr. Jarmile Boguszakové, DrSc., a doc. MUDr. Šárce Pitrové, CSc., za cenné rady a připomínky při recenzi knihy. Děkuji za laskavé zapůjčení fotodokumentace pro tuto knihu prof. MUDr. Jarmile Boguszakové, DrSc., prim. MUDr. Aleně Feuermannové, Ph.D., a prim. MUDr. Ivaně Liehneové. Děkuji rovněž svým spolupracovníkům i specialistům různých oborů medicíny za spolupráci.

Doc. MUDr. Eva Říhová, CSc., a kolektiv spoluautorů

1 Uveitidy – úvodní část

1.1 Anatomie a fyziologie uvey

- **Živnatka (*uvea*)** je tkáň s bohatým cévním zásobením, kterou tvoří duhovka, řasnaté těleso a cévnatka. Název *uvea* je odvozen z řeckého slova *uva* – zrnko vína. Inspirací při použití tohoto názvu byla pravděpodobně podobnost uveální tkáň, která tvoří střední vrstvu oka, a tudíž má sférický tvar, s kuličkou vína na stopce, kterou představuje optický nerv.

- **Duhovka (*iris*)** je součástí předního segmentu oka a odděluje přední komoru od zadní komory. Okružím (kolaretou) je rozdělena na část pupilární ohraničující zornici a část ciliární přecházející v řasnaté těleso. Přední mezodermální stromální list duhovky obsahuje individuálně rozdílné množství pigmentu, zadní ektodermální pigmentový list je pokračováním *pars caeca retinae*. Pigmentový list je patrný jako úzký lem při zornicovém okraji, kde se přetáčí na přední stěnu duhovky. Trámce a krypty duhovky jsou tvořeny řídkým vazivem obsahujícím cévní a nervovou pletěň. Svěrač zornice (*musculus sphincter pupillae*) a rozvěrač (*musculus dilatator pupillae*) jsou hladké svaly ektodermálního původu regulující šířku zornice. Svěrač zornice je tvořen cirkulárně orientovanými svalovými vlákny, při reakci na osvit dochází k jeho kontrakci a tím ke vzniku miózy. Inervaci svalu zajišťují parasymptická vlákna z třetího hlavového nervu (*nervus oculomotorius*), která jsou interpolována v *ganglion ciliare*. Rozvěrač zornice tvoří radiálně uspořádaná svalová vlákna, při kontrakci svalu nastává mydriáza. Inervaci zajišťují nervová vlákna z krčního sympatiku. Duhovka je cévně zásobena větvemi *arteria ophthalmica*

– *arteriae ciliares posteriores longae* a *arteriae ciliares anteriores breves*. V okruží leží *circulus arteriosus iridis minor*, který je tvořený navzájem anastomozujícími větvemi *circulus arteriosus iridis major* (viz dále). Krev je odváděna převážně vortikózními žilami. V cévním endotelu duhovkových kapilár nejsou přítomna fenestra, proto za fyziologických podmínek nedochází k přestupu proteinů z cévního lumen do stromatu duhovky (na rozdíl od kapilár řasnatého tělesa). V případě zánětu však dojde k porušení této bariéry a bílkoviny proniknou do komorové tekutiny (tyndalizace/flare).

- **Řasnaté těleso (*corpus ciliare*)** se skládá ze dvou částí – *pars plana*, která přechází v místě *ora serrata* v cévnatku a *pars plicata*, která se spojuje s duhovkou. Z vnitřní plochy řasnatého tělesa v oblasti *pars plicata* vystupují radiálně uspořádané řasy (*processus ciliares*), které mají sekretorickou funkci a vylučují do zadní komory nitrooční tekutinu (*humor aquosus*). Mezi *processus ciliares* se upínají k řasnatému tělesu vlákna závěsného aparátu čočky (*fibrae zonulares*). Větší část řasnatého tělesa je vyplněna hladkým svalem (*musculus ciliaris*) s radiálním, longitudinálním a cirkulárním uspořádáním svalových vláken. Při jeho kontrakci dojde k uvolnění závěsného aparátu čočky, což má za následek změnu tvaru a optické mohutnosti čočky (akomodaci). Sval je inervován parasymptickými vlákny z *nervus oculomotorius* po jejich přepojení v *ganglion ciliare*. Cévní zásobení řasnatého tělesa zajišťují větve *arteria ophthalmica*, *arteriae ciliares posteriores longae* a *arteriae ciliares anteriores breves*. Zadní dlouhé ciliární arterie tvoří při kořeni duhovky *circulus*

arteriosus iridis major, na jehož tvorbě se podílejí i anastomozující přední ciliární arterie. Z *circulus arteriosus iridis major* běží cévy k okraji pupily a anastomozují na kolaretě (viz *circulus arteriosus iridis minor*). Krev odvádějí *venae vorticosae*.

- **Cévnatka (*choroidea*)** je součástí zadního segmentu oka a vyplňuje prostor mezi sítnicí a sklérou. Cévnatka je tvořena třemi vrstvami: zevní stromální vrstva je síť navzájem anastomozujících větších cévních kmenů (*lamina vasculosa*), střední vrstvou je *choriocapilaris* s bohatou kapilární sítí, ze které jsou vyživovány pigmentový epitel sítnice a vrstva světlečivých elementů, vnitřní vrstvu tvoří Bruchova membrána, která je bazální membránou retinálního pigmentového epitelu. *Choriocapilaris* má zvláštní lobulární uspořádání, které je nejvýraznější v oblasti zadního pólu a směrem k *ora serrata* se stává méně pravidelným. Přívodná arteriola je lokalizována v periférii a jedna či více odvodných venul se nachází v centru lobulu. Jednotlivé lobuly jsou uspořádány do mozaiky a mezi nimi je jen málo anastomóz. Z toho důvodu arteriální okluze vede k ischemii celého okrsku cévnatky ležícího v povodí postižené cévy. Endotel *choriocapilaris* je fenestrováný, proto je při fluorescenční angiografii patrná chorooidální fluorescence.

Inervaci choroidey zajišťují dlouhé a krátké ciliární nervy. Dlouhé ciliární nervy vedou sensorická vlákna a vlákna z krčního sympatiku (vazokonstrikční funkce). Krátké ciliární nervy vedou parasympatická a sympatická nervová vlákna. Nervy pronikají sklérou kolem optického nervu a pokračují do perichorooidálního prostoru. Cévnatka je zásobena větvemi *arteria ophthalmica* – zejména *arteriae ciliares posteriores breves*, které penetrují sklérou kolem zrakového nervu. Menší přední část cévnatky je zásobena rekurentními větvemi předních ciliárních arterií. Odvod krve zajišťují vortikózní žíly, dvě *venae vorticosae superior (posterior)* a dvě *venae vorticosae inferior (anterior)*. Před vstupem do skléry dojde k ampuliformní dilataci jejich kmenů a jsou spojeny prohnutými radiálními cévními větvemi, které jim dávají charakteristický vzhled víru, proto se nazývají *venae vorticosae*.

1.2 Vrozené anomálie uvey

Vrozené vývojové vady uveální tkáně mohou být dědičné nebo vzniknou během intrauterinního vývoje působením různých mutagenů.

■ Heterochromie duhovky

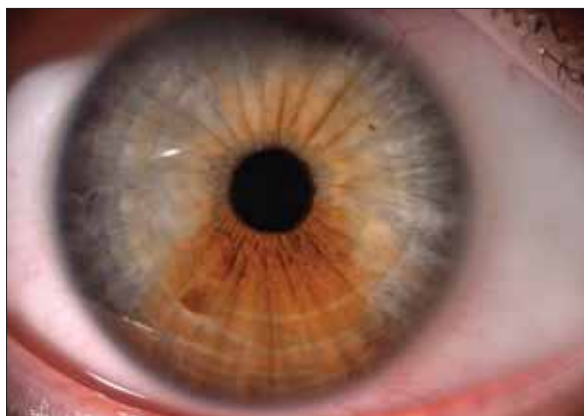Rozdílná pigmentace duhovek vzniklá na podkladě ektodermální atrofie může být klinicky nevýznamná nebo se vyskytuje v souvislosti s jiným očním onemocněním. Hypochromatická forma je spojená především s kongenitálním Hornerovým syndromem. Relativně častá je Fuchsova heterochromní iridocyklitida (obrázek 1.1), kdy zrak pacienta ohrožují komplikace této klinické jednotky – glaukom a katarakta.



Obr. 1.1 Heterochromie duhovky

■ Iris bicolor

Iris bicolor je podmíněna sektorovitou hypoplazií melanocytů. Duhovka je rozdělena na tmavší hnědou a světlejší modrou či zelenou část (obrázek 1.2).



Obr. 1.2 Iris bicolor

■ Albinismus

Albinismus je recesivně dědičná porucha projevující se nedostatkem pigmentu v organizmu. V klinickém obraze očního postižení dominuje narůžovělý odstín světlomodré duhovky a červený reflex zornice. Duhovka propouští světlo, proto bývá značná světloplachost. Snížená centrální zraková ostrost a rozvoj nystagmu jsou následkem hypoplazie makuly.

■ Perzistující pupilární membrána

Perzistující pupilární membrána je vývojová vada postihující zornici. Jedná se o zbytky embryonální cévní pleteně, která fyziologicky atrofuje v prvních týdnech života. Pokud je atrofie neúplná, nacházíme různé stupně perzistující pupilární membrány – od náhodně zjistitelných tenkých vláken spojujících okrsky duhovky či okraje zornice až po pásy duhovky, které vycházejí z okružní a upínají se na čočku (obrázek 1.3). Často má charakter diskrétních pigmentovaných hvězdičkovitých útvarů patrných na přední ploše čočky.

■ Mezodermální dysgeneze

Mezodermální dysgeneze jsou vrozené anomálie zahrnující postižení rohovky, duhovky a iridokorneálního úhlu. Častým nálezem je zadní embryotoxon, což je ztluštělá prominující Schwalbeho linie. Přední adherence duhovky k rohovce mají za následek vznik zákalů rohovky, které se tvoří buď cirkulárně při limbu jako následek periferních předních synechií, nebo se jedná o centrální rohovkový leukom. Do této skupiny patří Axenfeldova anomálie, Riegerův syndrom (obrázek 1.4) a Petersova anomálie. Závažnou oční komplikací je sekundární glaukom.

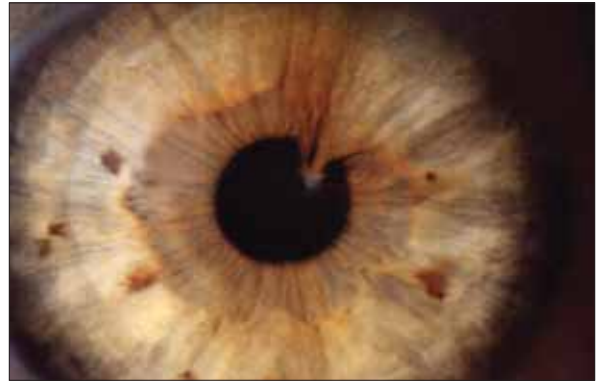
■ Korektopie

Korektopie (dislokace zornice) bývá spojena s dislokací čočky a vyskytuje se často jako součást mezodermálních dysgenezí. Zornice bývá užší a obleněně reaguje na osvit i mydriatika.

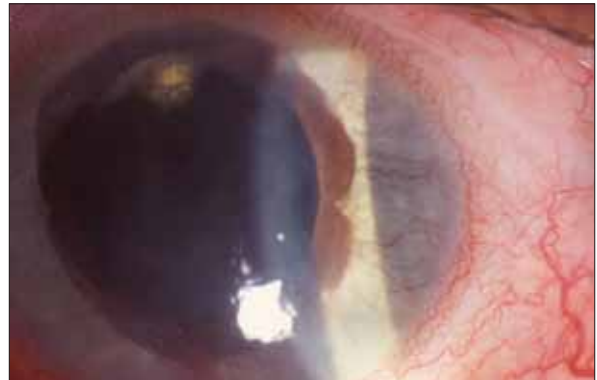■ Kolobom uvey

Kolobomy uvey jsou vzácné vývojové defekty vzniklé na podkladě nedokonalého uzavření

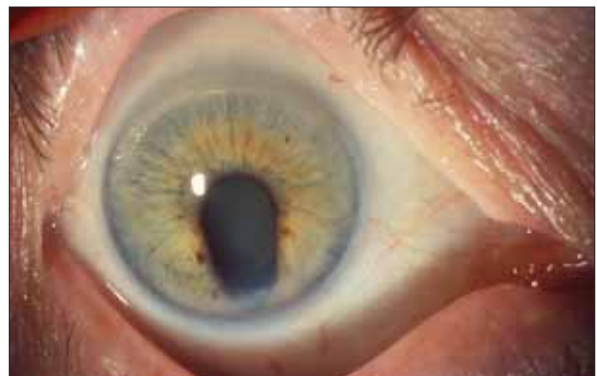očního pohárku během nitroděložního vývoje. Duhovka bývá nejčastěji postižena v dolních kvadrantech (obrázek 1.5), defekt vždy vychází ze zornicové oblasti. Kolobom může přecházet na řasnaté těleso či na cévnatku se sítnicí, někdy až na papilu zrakového nervu. Ovlivnění zrakových funkcí závisí na velikosti a lokalizaci absentující tkáně.



Obr. 1.3 Perzistující pupilární membrána



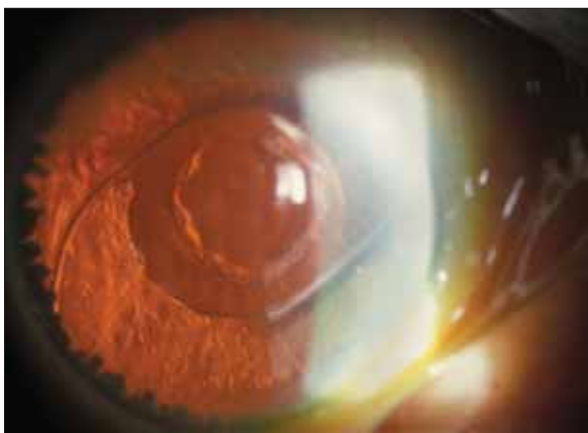
Obr. 1.4 Riegerův syndrom



Obr. 1.5 Kolobom duhovky

■ Aniridie

Aniridie je velmi vzácné, převážně autozomálně dominantně dědičné onemocnění, kdy je duhovka redukována jen na malé zbytky tkáně patrné při gonioskopii (obrázek 1.6). Tyto zbytky kořene duhovky často obturují komorový úhel a dochází k vývoji sekundárního glaukomu. Čočka se závěsným aparátem bývá dobře viditelná. Mezi symptomy aniridie patří extrémní světloplachost a špatná schopnost adaptace na světelné podmínky; tyto obtíže lze zmírnit nošením speciálních kontaktních čoček. Aniridie bývá častým nálezem u pacientů s Wilmsovým tumorem ledvin.



Obr. 1.6 Aniridie

■ Cysty duhovky a řasnatého tělesa

Cysty duhovky a řasnatého tělesa jsou měchýřkovité, tekutinou naplněné, sytěji pigmentované struktury. Mohou být fixované k uveální tkáni nebo se volně pohybují v přední či zadní komoře oka. Výjimečně mohou adherovat k endotelu rohovky či způsobovat sekundární glaukom.

1.3 Záněty uvey

Uveitida je nespecifický název pro nitrooční zánět duhovky, řasnatého tělesa a cévnatky. Vzhledem k pozici uvey v oku (střední vrstva oka) může nitrooční zánět následně postihnout i okolní tkáň (rohovku, skléru, sítnici, papilu zrakového nervu), a tak ohrozit základní funkci oka – vizus. Uveitida je charakterizována typickými známkami zánětu,

tj. zánětlivým exsudátem a buňkami v přední komoře a/nebo ve sklivci a v choroidee. Onemocnění může být způsobeno infekcí, autoimunitními mechanismy nebo úrazem, asi v 50 % zůstává příčina zánětu neznámá.

1.3.1 Epidemiologie

Uveitida postihuje především střední věkovou skupinu obyvatelstva celého světa. Ve světové literatuře je uváděna prevalence uveitidy 40–71 případů na 100 000 obyvatel, roční incidence je 17–52 případů na 100 000 obyvatel, přičemž přední uveitida se vyskytuje 4krát častěji než zadní. Uveitida je příčinou snížení zrakové ostrosti v 10 % případů, ročně přibývá asi 30 000 zrakově postižených. U dětí do 16 let je výskyt uveitidy nižší, u starší populace nad 65 let je výskyt vyšší, než je udávaný průměr. Výskyt různých typů uveitidy v populaci ovlivňují genetické, geografické, sociální faktory a životní prostředí.

1.3.2 Klasifikace

Mezinárodní společnost pro oční záněty (International Ocular Inflammation Society – IOIS) a Mezinárodní studijní skupina pro uveitidy (International Uveitis Study Group – IUSG) navrhuje dělení podle anatomických projevů, příčiny nitrooční zánětu a podle klinicko-patologické charakteristiky zánětu. Pracovní skupina pro standardizaci názvosloví uveitid (Standardization of Uveitis Nomenclature – SUN) navrhla v roce 2005 sjednocení (standardizaci) názvosloví, které zde uvádíme.

■ Dělení podle anatomických projevů (schéma 1.1)

- **Přední uveitida** je nitrooční zánět postihující struktury předního segmentu oka. Mezi přední uveitidy patří iritida a iridocyklitida. Projevy tohoto zánětu jsou patrné především v přední komoře.
- **Intermediální uveitida** je definována jako zánětlivé postižení sklivce, řasnatého tělesa a periferních sítnicových cév. Tento termín zahrnuje pars planitidu a zadní cyklytidu – vitritidu.

- **Zadní uveitida** je označení pro nitrooční zánět postihující převážně zadní struktury oka. Mezi zadní uveitidy patří fokální, multifokální nebo difuzní choroiditida, retinitida, chorioretinitida, retinohoroiditida, vaskulitida a neurouveitida.
- **Difuzní uveitida – panuveitida** zahrnuje nitrooční zánět předního i zadního segmentu. Zánět se projevuje v přední komoře, ve sklivci, v sítnici a/nebo v cévnatce.

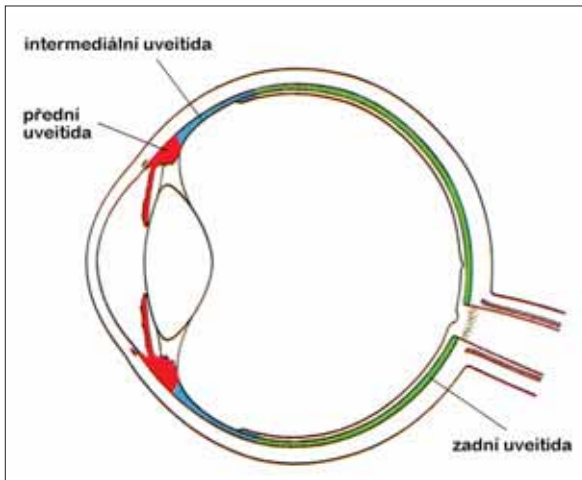


Schéma 1.1 Anatomické rozdělení uveitid

■ Dělení podle příčiny

- **Infekční uveitida** – příčina může být virová, bakteriální, mykotická či parazitární.
- **Neinfekční uveitida** – předpokládají se imunitní pochody. Zánět může postihnout pouze oko nebo je uveitida spojená s některou systémovou chorobou.
- **Idiopatická uveitida** – příčina zánětu zůstává neznámá (asi u 50 % případů).
- **Maskující syndrom** – označení pro skupinu benigních i maligních chorob projevujících se klinickým obrazem přední a/nebo zadní uveitidy.

■ Dělení podle průběhu

- **Akutní uveitida** trvá méně než 3 měsíce a je charakterizována náhlým začátkem.
- **Chronická uveitida** je označení nitroočního zánětu trvajícího déle než 3 měsíce, u kterého dojde k relapsu za méně než 3 měsíce po vysazení

léčby. Chronická uveitida může probíhat měsíce i roky pod obrazem negranulomatózní a méně často i granulomatózní formy zánětu.

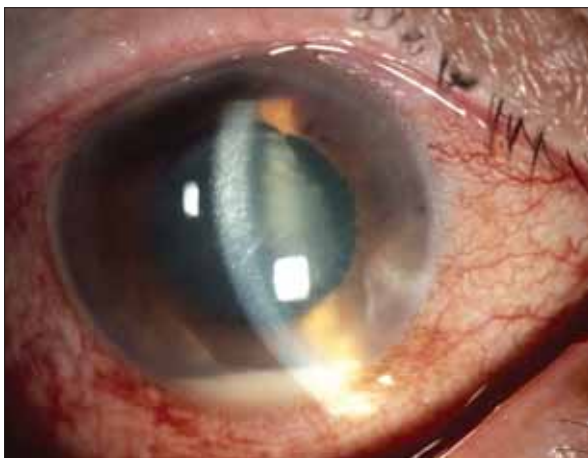- **Recidivující uveitida** je označení pro opakované epizody zánětu, které jsou odděleny obdobím remise bez léčby trvajícím alespoň 3 měsíce.
- **Remise uveitidy** vyjadřuje zklidnění zánětu bez léčby po dobu delší než 3 měsíce.

1.3.3 Klinický obraz

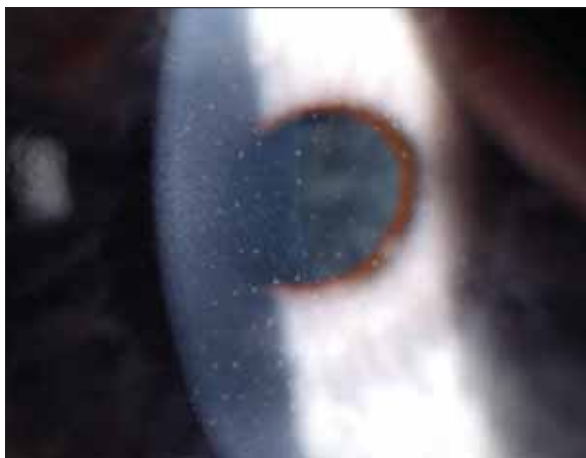- **Přední uveitida** je souhrnný název pro iritidu, přední cyklytidu a iridocyklytidu.

Akutní přední uveitida se projevuje bolestí, zarudnutím oka, fotofobií a většinou i poklesem vizu. Je patrná ciliární až smíšená injekce a na endotelu rohovky nálet zánětlivých buněk. V přední komoře oka je patrná tyndalizace a přítomnost buněčných elementů, při těžkém průběhu zánětu fibrinózní výpotek a/nebo hypopyon (obrázek 1.7). Duhovka je prosáklá s dilatovanými cévami. Mezi jejím okrajem a přední plochou čočky vznikají srůsty – zadní synechie (obrázek 1.8). Přední část sklivce může být práškovitě zkalená s buněčnou příměsí – přední vitritida (obrázek 1.9). Zánětem je postiženo většinou jedno oko, časté jsou recidivy zánětu.

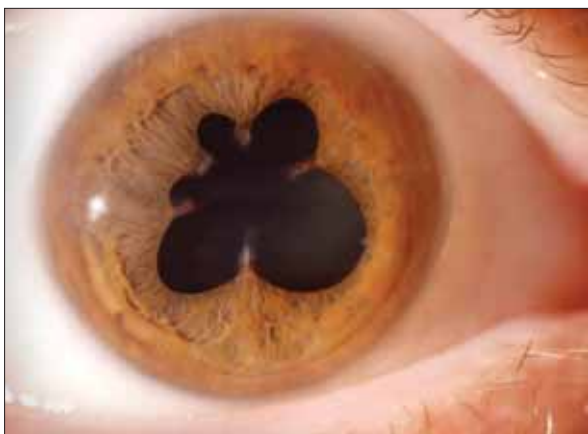
Chronická přední uveitida začíná plíživě, subjektivní potíže pacienta jsou často minimální. Na endotelu rohovky je patrný výsev precipitátů (obrázky 1.10, 1.11, 1.12), jejichž tvar, četnost a rozmístění mohou charakterizovat některé typy uveitidy. Buněčná příměs v předněkomorové tekutině oka je velmi variabilní, někdy zcela chybí a v přední komoře je pouze flare/tyndalizace. Časté jsou zadní synechie a zkalení přední části sklivce. Na duhovce mohou být přítomny Koeppeho (obrázek 1.13) nebo Busaccovy noduly (obrázek 1.14), event. Berlinovy noduly (obrázek 1.15), chronická infiltrace stromatu duhovky může způsobit její difuzní ztlustění nebo naopak parciální atrofii (obrázek 1.16). Zánět často postihuje obě oči s nestejnou intenzitou.



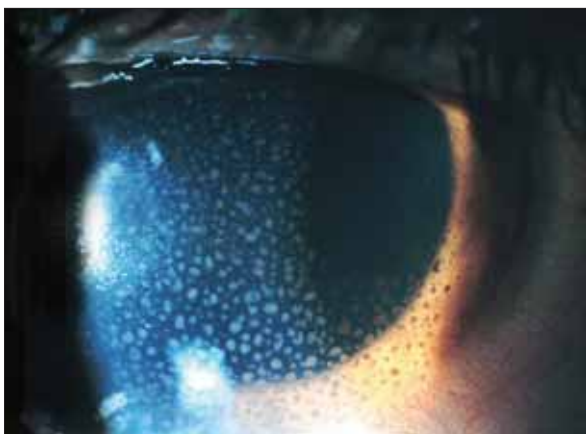Obr. 1.7 Akutní přední uveitida s hypopyon v přední komoře



Obr. 1.10 Hvězdičkovité precipitáty na endotelu rohovky



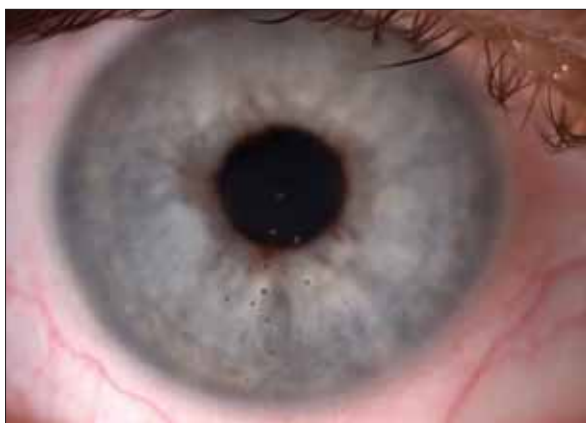Obr. 1.8 Zadní synechie – srůsty mezi duhovkou a přední plochou čočky



Obr. 1.11 Špekovité precipitáty na endotelu rohovky



Obr. 1.9 Práškovitě zkalený sklivec



Obr. 1.12 Otisky po precipitátech s pigmentem