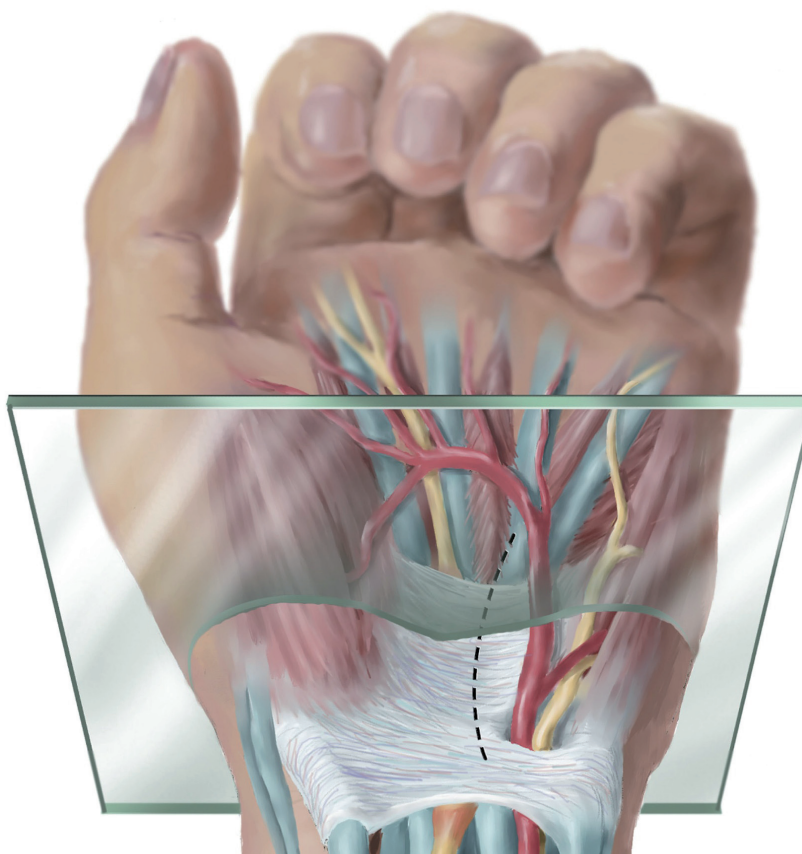


Jaroslav Pilný, Roman Slodička a kolektiv

Chirurgie ruky



Jaroslav Pilný, Roman Slodička a kolektiv

Chirurgie ruky



CD s kompletní obrazovou dokumentací
436 obrázků

Upozornění pro čtenáře a uživatele této knihy

Všechna práva vyhrazena. Žádná část této tištěné či elektronické knihy nesmí být reprodukována a šířena v papírové, elektronické či jiné podobě bez předchozího písemného souhlasu nakladatele. Neoprávněné užití této knihy bude **restně stíháno**.

Doc. MUDr. Jaroslav Pilný, Ph.D., MUDr. Roman Slodička, Ph.D., a kolektiv

CHIRURGIE RUKY

Součástí publikace je CD s kompletní obrazovou dokumentací.

Hlavní autoři a editoři:

Doc. MUDr. Jaroslav Pilný, Ph.D.

MUDr. Roman Slodička, Ph.D.

Autorský kolektiv:

MUDr. Robert Čáp Ph.D., doc. MUDr. Igor Čížmář, Ph.D., MUDr. Pavel Dráč, Ph.D., doc. MUDr. Edvard Ehler, CSc., MUDr. Aleš Fíbír, MUDr. Tomáš Gabrhelík, Ph.D., MUDr. Radomír Gajdoš, MUDr. Petr Kuběna, MUDr. Jozef Molitor, MUDr. Martin Molitor, Ph.D., MUDr. Pavel Petera, doc. MUDr. Jaroslav Pilný, Ph.D., MUDr. Luděk Pliska, MUDr. Roman Slodička, Ph.D., MUDr. Andrej Sukop, Ph.D., MUDr. Zdeněk Vodička, MUDr. Bohumil Zálešák, Ph.D.

Recenze:

Doc. MUDr. Pavel Maňák, CSc.

MUDr. Alena Schmoranzová

Vydání odborné knihy schválila Vědecká redakce nakladatelství Grada Publishing, a.s.

© Grada Publishing, a.s., 2011

Cover Photo © fotobanka allphoto, 2011

Vydala Grada Publishing, a.s.

U Průhonu 22, Praha 7

jako svou 4463. publikaci

Odpovědný redaktor Mgr. Jan Lomíček

Sazba, zlom a CD Václav Juda

Perokresby ve 2. kapitole MUDr. Zdeněk Vodička, v 11. kapitole MUDr. Radomír Gajdoš, ve 13. kapitole MUDr. Pavel Dráč, Ph.D., perokresby v kapitolách 3, 4, 7, 8, 9, 10, 14, 15, 17, 19 a 20 Jana Nejtková; fotografie dodali autoři

Počet stran 400

1. vydání, Praha 2011

Vytiskly Tiskárny Havlíčkův Brod, a.s.

Autoři a nakladatelství děkují společností AV Medical Consulting s.r.o., ČSOB Pojišťovna a.s., B. Braun Medical s.r.o., Fénix Brno, spol. s r.o., Ortopedická protetika Frýdek Místek s.r.o., První privátní chirurgické centrum s.r.o. SANUS a Synthes, s.r.o. za finanční podporu, která umožnila vydání publikace.



Názvy produktů, firem apod. použité v této knize mohou být ochrannými známkami nebo registrovanými ochrannými známkami příslušných vlastníků, což není zvláštním způsobem vyznačeno.

Postupy a příklady v knize, rovněž tak informace o lécích, jejich formách, dávkování a aplikaci jsou sestaveny s nejlepším vědomím autorů. Z jejich praktického uplatnění ale nevyplývají pro autory ani pro nakladatelství žádné právní důsledky.

ISBN 978-80-247-3295-4 (tištěná verze)

ISBN 978-80-247-7351-3 (elektronická verze ve formátu PDF)

© Grada Publishing, a.s. 2012

Obsah

Seznam autorů	13
Seznam zkratk	15
Předmluva	17
1 Obecné principy chirurgických výkonů na horní končetině (A. Fibír)	19
1.1 Příprava před operací	19
1.2 Turniket	20
1.3 Magnifikace	21
1.4 Instrumentárium	21
1.5 Zásady umístění kožních řezů	21
1.6 Pooperační péče	21
Literatura	22
2 Anestezie (T. Gabrhelík)	23
2.1 Příprava nemocného před anestezií	23
2.2 Celková anestezie	24
2.2.1 Doplněvaná anestezie	24
2.2.2 Totální intravenózní anestezie	24
2.2.3 Disociativní anestezie	24
2.2.4 Kombinovaná anestezie	25
2.3 Regionální anestezie	25
2.3.1 Místní anestezie	25
2.3.2 Regionální anestezie	25
2.3.3 Periferní nervové blokády	27
2.3.4 Krční epidurální blokáda	31
2.3.5 Paravertebrální blokáda	32
2.3.6 Intravenózní regionální anestezie	32
2.4 Léčba pooperační bolesti	33
2.4.1 Akutní pooperační bolest	33
2.4.2 Analgezie řízená sestrou	34
2.4.3 Pacientem kontrolovaná analgezie	34
2.4.4 Pain service	34
Literatura	34
3 Přístupy k zápěstí (J. Pilný, Z. Vodička)	37
3.1 Dorzální přístup k zápěstí a distálnímu radiu	37
3.1.1 Přístup k zápěstí	37
3.1.2 Přístup k distálnímu radiu	38
3.2 Palmární radiální přístup	40
3.3 Palmární mediální přístup (modifikovaný přístup na karpální tunel)	40
Literatura	42
4 Chirurgické přístupy na ruce a krytí defektů (B. Zálešák)	43
4.1 Incize a přístupy na ruce	43
4.2 Defekty a jejich krytí	44
4.2.1 Spontánní hojení per secundam intentionem	45
4.2.2 Primární sutura	45
4.2.3 Kožní štěpy	45
4.2.4 Laloky	47
4.2.5 Devastující poranění a skalpace	54
Literatura	55

5	Rentgenologická diagnostika poranění a onemocnění ruky (R. Slodička)	57
5.1	Radiografické nativní projekce ruky	59
5.1.1	Ruka v posteroanteriorní projekci	59
5.1.2	Ruka v šikmé posteroanteriorní projekci	60
5.1.3	Ruka v bočné projekci	61
5.1.4	Ruka v anteroposteriorní projekci	62
5.1.5	Metakarpy v posteroanteriorní projekci	63
5.1.6	Metakarpy v bočné projekci	64
5.1.7	Hlavy metakarpů 2–5	65
5.1.8	První metakarpus v posteroanteriorní projekci	65
5.1.9	Prst v posteroanteriorní projekci	66
5.1.10	Bočná projekce všech prstů	67
5.1.11	Bočná projekce 2. a 3. prstu	68
5.1.12	Bočná projekce 4. a 5. prstu	69
5.1.13	Palec v posteroanteriorní projekci	69
5.1.14	Palec v bočné projekci	70
5.1.15	Zápěstí v posteroanteriorní projekci	71
5.1.16	Zápěstí v bočné projekci	72
5.1.17	Stecherova projekce	73
5.1.18	Zápěstí v anteroposteriorní projekci	74
5.1.19	Projekce carpal boss	75
5.1.20	Projekce karpálního tunelu superioinferiorně	76
5.1.21	Ruce a zápěstí v tzv. projekci chytače míče (ball catcher)	77
5.2	Radiografické funkční projekce ruky	78
5.2.1	Prst v radiálním a ulnárním stresu PA nebo AP	78
5.2.2	Projekce uzavřené pěsti	79
5.3	Arthrografie zápěstí	80
	Literatura	80
6	Onemocnění horní končetiny vyvolaná infekcí (A. Sukop)	81
6.1	Akutní infekce ruky	82
6.1.1	Akutní paronychium	82
6.1.2	Panaricium	82
6.1.3	Hnisavý zánět šlachové pochvy flexorů	83
6.1.4	Zánět hlubokých dlaňových prostorů	83
6.1.5	Zánět meziprstních prostorů	84
6.1.6	Zánět Paronova prostoru	84
6.1.7	Septická artritida	84
6.1.8	Osteomyelitida	85
6.1.9	Infekce způsobené pokousáním	85
6.1.10	Panaricium způsobené herpetickými viry	86
6.1.11	Nekrotizující fascitida a plynatá infekce	86
6.1.12	Poranění ruky stříkáčím pistolí	87
6.2	Chronické infekce ruky	87
6.2.1	Chronické paronychium	87
6.2.2	Bakteriální infekce	87
6.2.3	Onemocnění vyvolaná houbami (mykózy)	88
6.2.4	Onemocnění vyvolaná mykobakteriemi	88
6.2.5	Virové infekce	89
	Literatura	90
7	Artrioskopie zápěstí (J. Pilný, I. Čížmář)	93
7.1	Artrioskopické vybavení	93
7.2	Artrioskopické přístupy	94
7.3	Artrioskopická anatomie zápěstí	95
7.4	Operační postup	97
7.5	Nestability zápěstí	97
7.5.1	Skafolunární nestabilita zápěstí	97
7.5.2	Lunotriquetrální nestability	99

7.6	Artrioskopické ošetření zlomenin distálního radia	99
7.7	Poškození triangulárního fibrokartilaginózního komplexu (TFCC)	100
	7.7.1 Akutní poranění TFCC	101
	7.7.2 Degenerativní poškození TFCC	103
7.8	Resekce dorzálního ganglia zápěstí	104
7.9	Synovektomie zápěstí	104
7.10	Komplikace artrioskopie zápěstí	104
7.11	Artrioskopie skafotrapezotrapezoidního (STT) kloubu	105
	7.11.1 Anatomie STT kloubu	105
	7.11.2 Indikace	105
	7.11.3 Kontraindikace	105
	7.11.4 Artrioskopické vstupy	105
	7.11.5 Komplikace	106
	7.11.6 Operační technika	106
	Literatura	106
8	Artrioskopie drobných kloubů ruky	109
8.1	Potřebné vybavení	109
8.2	Artrioskopie karpometakarpálního kloubu (CMC) palce ruky	109
	8.2.1 Anatomie	110
	8.2.2 Artrioskopické vstupy	112
	8.2.3 Artrioskopická anatomie vazů	112
	8.2.4 Artrioskopicky sledované struktury	112
	8.2.5 Indikace	113
	8.2.6 Kontraindikace	113
	8.2.7 Operační technika	113
	8.2.8 Komplikace	114
	8.2.9 Artrioskopická synovektomie CMC kloubu palce ruky	114
	8.2.10 Osteosyntéza báze prvního metakarpu	116
	8.2.11 Extrakce volných tělísek	116
	8.2.12 Infekční artritidy CMC kloubu	116
8.3	Artrioskopie metakarpofalangového (MP, základního) kloubu ruky	117
	8.3.1 Anatomie	117
	8.3.2 Artrioskopická anatomie	118
	8.3.3 Indikace	118
	8.3.4 Kontraindikace	118
	8.3.5 Přístupy	118
	8.3.6 Operační technika	119
	8.3.7 Komplikace	120
	8.3.8 Artrioskopická synovektomie MP kloubu	120
	8.3.9 Osteosyntéza báze základního článku	120
	8.3.10 Extrakce volných tělísek	121
	8.3.11 Infekční artritidy MP kloubu	121
8.4	Artrioskopie PIP kloubu	121
	8.4.1 Anatomie	121
	8.4.2 Indikace	122
	8.4.3 Kontraindikace	122
	8.4.4 Přístupy	122
	8.4.5 Operační technika	123
	8.4.6 Komplikace	124
	8.4.7 Artrioskopická synovektomie PIP kloubu	124
	8.4.8 Osteosyntéza báze středního článku	125
	8.4.9 Extrakce volných tělísek	125
	8.4.10 Infekční artritida PIP kloubu	125
	Literatura	126
9	Nestability zápěstí (J. Pilný, I. Čížmář)	127
9.1	Anatomická stavba zápěstí	127
9.2	Klasifikace nestabilit zápěstí	129

9.3	Mechanismus vzniku úrazu	131
9.4	Skafolunární (SL) nestabilita zápěstí	132
	9.4.1 Klinické vyšetření	132
	9.4.2 Další vyšetření	133
	9.4.3 Terapie akutního poranění	134
	9.4.4 Terapie chronické nestability	134
9.5	Lunotriquetrální (LTq) nestabilita zápěstí	136
	9.5.1 Klinické vyšetření	136
	9.5.2 Rentgenologické vyšetření	136
	9.5.3 Terapie akutních poranění	136
	9.5.4 Terapie chronické LTq nestability zápěstí	137
9.6	Perilunární luxace	138
	9.6.1 Klinické vyšetření	138
	9.6.2 Rentgenologické vyšetření	138
	9.6.3 Ošetření akutní perilunární luxace karpu	138
	9.6.4 Chronické perilunární luxace	139
9.7	Perilunární zlomeniny	140
	9.7.1 Transskafoperilunární luxace karpu	140
	9.7.2 Transstyloidní perilunární luxace karpu	141
9.8	Axiální nestability a zlomeniny	141
	9.8.1 Klasifikace	141
	9.8.2 Klinické vyšetření	142
	9.8.3 Rentgenologické vyšetření	142
	9.8.4 Terapie	143
9.9	Nedisociativní nestability zápěstí (<i>carpal instability non-... dissociative – CIND</i>)	144
	9.9.1 Mechanismus úrazu	144
	9.9.2 Klinické vyšetření	144
	9.9.3 Rentgenologické vyšetření	145
	9.9.4 Další vyšetření	145
	9.9.5 Terapie	145
9.10	Radiokarpální nestability a dislokace	147
	9.10.1 Dorzální translace karpu	147
	9.10.2 Palmární nestabilita karpu	148
	9.10.3 Ulnární nestability	149
	Literatura	152
10	Zlomeniny distálního radia (L. Pliska)	155
10.1	Mechanismus úrazu	155
10.2	Klasifikace	155
	10.2.1 Historické názvy	156
	10.2.2 Současné klasifikace	157
10.3	Postižení distálního radioulnárního kloubu (DRUK)	160
10.4	Diagnostika	162
10.5	Léčba akutních zlomenin u dospělých	162
	10.5.1 Nedislokované zlomeniny distálního radia	163
	10.5.2 Dislokované zlomeniny distálního radia	163
	10.5.3 Rozhodování o operační taktice	170
	10.5.4 Otevřené zlomeniny	176
10.6	Přidružená poranění	177
	10.6.1 Přidružená poranění nervů	177
	10.6.2 Přidružená poškození distálního radioulnárního kloubu	177
	10.6.3 Poranění processus styloideus ulnae	178
	10.6.4 Přidružená poranění karpálních vazů a kostí	178
10.7	Komplikace	181
	10.7.1 Ztráta repozice	181
	10.7.2 Reflexní sympatická dystrofie (CRPS)	181
	10.7.3 Pseudoartrózy distálního radia a ulny	182
	10.7.4 Malpoziční zhojení zlomeniny	182

10.7.5	Ruptura šlachy m. extensor pollicis longus.....	183
	Literatura	184
11	Zlomeniny karpálních kostí (R. Gajdoš)	189
11.1	Zlomeniny člunkové kosti (<i>os scaphoideum</i>).....	190
11.1.1	Krevní zásobení skafoidea.....	191
11.1.2	Diagnóza.....	191
11.1.3	Klasifikace.....	191
11.1.4	Léčba akutních zlomenin skafoidea.....	192
11.1.5	Pseudoartróza skafoidea a opožděné hojení.....	197
11.1.6	Zhojení v malpozičním postavení.....	201
11.1.7	Parciální zhojení zlomeniny.....	201
11.1.8	Několikanásobně operované pseudoartrózy.....	202
11.2	Preiserova nemoc.....	202
11.3	Akutní zlomeniny lunata.....	202
11.4	Kienböckova nemoc.....	203
11.4.1	Diagnóza.....	203
11.4.2	Klinická stadia.....	205
11.4.3	Léčba.....	205
11.5	Izolované zlomeniny ostatních karpálních kostí.....	207
11.5.1	Zlomeniny <i>os triquetrum</i>	207
11.5.2	Zlomeniny <i>os pisiforme</i>	207
11.5.3	Zlomeniny <i>os trapezium</i>	208
11.5.4	Zlomeniny <i>os trapezoideum</i>	209
11.5.5	Zlomeniny <i>os capitatum</i>	209
11.5.6	Zlomeniny <i>os hamatum</i>	210
	Literatura.....	212
12	Pouřazová artróza zápěstí (J. Pilný, J. Molitor)	217
12.1	Skafolunární nestabilita a rozvoj artrózy (<i>scapholunate advanced collapse</i> – SLAC).....	217
12.1.1	Vyšetření.....	218
12.2	Artrotické změny při pakloubu skafoidea (<i>scaphoid nonunion advanced collapse</i> – SNAC).....	218
12.2.1	Vyšetření.....	219
12.3	Skafotrapezotrapezoidní (STT) artróza.....	220
12.4	Používané operační postupy.....	220
12.4.1	Skafokapitární artrodéza.....	220
12.4.2	Exstirpace skafoidea a mediokarpální (čtyřrohá) artrodéza.....	221
12.4.3	Karpektomie proximální karpální řady.....	222
12.4.4	Artrodéza zápěstí.....	223
12.4.5	Skafotrapezotrapezoidní (STT) artrodéza.....	223
12.4.6	Radioskafolunární artrodéza.....	223
12.4.7	Selektivní denervace karpu.....	224
	Literatura	225
13	Zlomeniny metakarpů a článků prstů (P. Dráč)	227
13.1	Epidemiologie, anatomie a kinematika.....	227
13.2	Cíle a principy terapie.....	228
13.2.1	Konzervativní terapie.....	228
13.2.2	Kirschnerovy dráty.....	229
13.2.3	Intraoseální steh a tahová cerkláž.....	229
13.2.4	Tahové šrouby a dlahová osteosyntéza.....	230
13.2.5	Zevní fixace.....	232
13.3	Zlomeniny metakarpů.....	232
13.3.1	Zlomeniny diafýzy.....	233
13.3.2	Zlomeniny krčku.....	237
13.3.3	Zlomeniny hlavice.....	239
13.3.4	Zlomeniny báze.....	241

	13.3.5 Zlomeniny prvního metakarpu	243
13.4	Zlomeniny článků prstů	248
	13.4.1 Zlomeniny proximálního a středního článku	248
	13.4.2 Zlomeniny distálního článku	259
	13.4.3 Luxace článků prstů	264
13.5	Otevřené zlomeniny a zlomeniny se ztrátou kostní hmoty	267
	13.5.1 Otevřené zlomeniny	267
	13.5.2 Zlomeniny se ztrátou kostní hmoty	268
13.6	Komplikace	268
	13.6.1 Zhojení v malpozici	268
	13.6.2 Pakloub	271
	Literatura	271
14	Artróza karpometakarpálního kloubu (CMC) palce ruky (risartróza) (J. Pilný)	275
	14.1 Anatomie	275
	14.2 Klinické příznaky	276
	14.3 Rentgenologická stadia poškození CMC kloubu	276
	14.4 Léčba	277
	14.4.1 Konzervativní terapie	277
	14.4.2 Operační terapie	278
	Literatura	281
15	Poranění šlachového systému (R. Slodička)	283
	15.1 Anatomie	283
	15.2 Fyziologie	285
	15.3 Patofyziologie	286
	15.4 Hojení šlach	286
	15.5 Technicko-instrumentální vybavení	287
	15.6 Akutní poranění šlach	287
	15.6.1 Zóny poranění flexorů	287
	15.6.2 Zóny poranění extenzorů	288
	15.7 Operační léčba	290
	15.7.1 Sutura flexorů	290
	15.7.2 Sutura extenzorů	294
	15.8 Pooperační léčba	303
	15.8.1 Imobilizační léčba	303
	15.9 Inveterovaná poranění šlach	305
	15.9.1 Léčba poranění flexorů	305
	15.9.2 Léčba poranění extenzorů	308
	15.10 Poranění poutkových vazů	310
	15.10.1 Ošetření čerstvých poranění	310
	15.10.2 Rekonstrukce inveterovaných poranění	311
	15.10.3 Pooperační léčba po rekonstrukci poutkových vazů	311
	Literatura	312
16	Replantace	315
	16.1 Úvod	315
	16.2 Historie	315
	16.3 Rozdělení a klasifikace replantací	316
	16.4 Doba ischemie a ošetření amputátu	317
	16.5 Indikace a kontraindikace replantace	318
	16.6 Mechanismus úrazu	319
	16.7 Anestezie u replantací	319
	16.8 Zásady a postup při replantaci	319
	16.8.1 Osteosyntéza skeletu	320
	16.8.2 Ošetření šlach	320
	16.8.3 Sutura arterií	320
	16.8.4 Sutura vén	320

16.8.5	Sutura nervů.....	320
16.8.6	Sutura kůže.....	321
16.9	Pooperační sledování a léčba.....	321
16.10	Úspěšnost a výsledky replantací.....	322
16.11	Komplikace replantací.....	323
16.12	Následné rekonstrukční výkony.....	323
16.12.1	Výkony na skeletu.....	323
16.12.2	Výkony na šlachovém aparátu.....	324
16.12.3	Výkony na nervech.....	324
16.12.4	Výkony na kůži.....	324
	Literatura	324
17	Dupuytrenova kontraktura	327
17.1	Úvod.....	327
17.2	Anatomie.....	327
17.3	Etiologie a patogeneze.....	329
17.4	Klinický obraz.....	329
17.5	Klasifikace.....	331
17.6	Léčba konzervativní.....	331
17.7	Léčba chirurgická.....	331
17.7.1	Indikace chirurgické léčby.....	332
17.7.2	Typy a uložení incizí.....	332
17.7.3	Fasciotomie.....	334
17.7.4	Fasciektomie.....	335
17.7.5	Dermofasciektomie.....	336
17.7.6	Další postupy.....	336
17.7.7	Autorem doporučený postup.....	337
17.8	Komplikace.....	340
17.9	Rekurentní onemocnění.....	340
17.10	Pooperační péče.....	341
	Literatura	341
18	Popálená ruka	343
18.1	Úvod.....	343
18.2	Iniciální hodnocení.....	343
18.3	Primární ošetření.....	343
18.4	Chirurgická léčba.....	344
18.5	Dlahování.....	344
18.6	Rekonstrukce a řešení deformit.....	345
18.6.1	Rekonstrukce dorza ruky.....	345
18.6.2	Rekonstrukce dlaně.....	345
18.6.3	Rekonstrukce prstů.....	345
18.7	Závěr.....	346
	Literatura:	346
19	Úžinové syndromy a kompresivní léze nervů	347
19.1	<i>Nervus medianus</i>	347
19.1.1	Syndrom karpálního tunelu (SKT).....	348
19.1.2	Konzervativní léčba SKT.....	352
19.1.3	Operativní řešení syndromu karpálního tunelu.....	352
19.1.4	Syndrom <i>ramus cutaneus palmaris n. mediani</i>	357
19.1.5	Léze digitálních volárních nervů.....	358
19.1.6	Léze <i>r. muscularis (recurrens) n. mediani</i>	358
19.1.7	Léze <i>n. medianus</i> na předloktí a v oblasti lokte.....	358
19.1.8	Léze <i>n. medianus</i> na paži a v axile.....	360
19.2	<i>Nervus ulnaris</i>	360
19.2.1	Léze <i>n. ulnaris</i> na zápěstí v dlani.....	361
19.2.2	Chirurgická léčba syndromu Guyonova kanálu.....	363

19.2.3	Léze <i>r. cutaneus dorsalis n. ulnaris</i>	364
19.2.4	Léze digitálních nervů	364
19.2.5	Léze <i>r. cutaneus palmaris n. ulnaris</i>	365
19.2.6	Léze <i>n. ulnaris</i> na předloktí	365
19.2.7	Léze <i>n. ulnaris</i> v oblasti lokte	365
19.2.8	Léze <i>n. ulnaris</i> v axile a na paži	368
19.3	Nervus radialis	368
19.3.1	Léze <i>r. superficialis n. radialis</i> na distálním předloktí či zápěstí	368
19.3.2	Léze dorzálních digitálních nervů I–III	369
19.3.3	Léze <i>n. radialis</i> na paži	369
19.3.4	Léze <i>r. profundus n. radialis</i>	369
	Literatura	370
20	Poranění předloktí	371
20.1	Anatomie	371
20.1.1	Funkční anatomie	372
20.2	Ulnární impingement, ulnární impaction	374
20.3	Stav po operaci Sauveho-Kapandjiho	376
20.4	Galeazziho luxační zlomenina	377
20.4.1	Mechanismus úrazu	377
20.4.2	Klasifikace	377
20.4.3	Terapie	377
20.5	Monteggiaova zlomenina	377
20.5.1	Mechanismus úrazu	378
20.5.2	Klasifikace	379
20.5.3	Terapie	379
20.6	Zlomenina hlavičky radia	379
20.6.1	Mechanismus úrazu	379
20.6.2	Klasifikace	381
20.6.3	Terapie	381
20.7	Fraktura processus coronoideus ulnae	383
20.7.1	Mechanismus vzniku	383
20.7.2	Klasifikace	383
20.7.3	Terapie	383
20.8	Zlomenina olekrana ulny	384
20.8.1	Mechanismus vzniku	384
20.8.2	Klasifikace	384
20.8.3	Terapie	384
20.9	Essex-Loprestiho zlomenina/poranění	385
	Literatura	386
	Rejstřík	387
	Souhrn / summary	395

Seznam autorů

MUDr. Robert Čáp, Ph.D. – *Fakultní nemocnice Hradec Králové, Oddělení plastické chirurgie*

Doc. MUDr. Igor Čižmář, Ph.D. – *Fakultní nemocnice Olomouc, Traumatologické oddělení*

MUDr. Pavel Dráč, Ph.D. – *Fakultní nemocnice Olomouc, Traumatologické oddělení*

Doc. MUDr. Edvard Ehler, CSc. – *Pardubická krajská nemocnice a.s., Neurologická klinika*

MUDr. Aleš Fíbir – *Sanus s.r.o. Hradec Králové, Oddělení plastické a estetické chirurgie*

MUDr. Tomáš Gabrhelík, Ph.D. – *Fakultní nemocnice Olomouc, Klinika anestezie a resuscitace*

MUDr. Radomír Gajdoš – *FNsP F. D. Roosevelta Banská Bystrica, Oddělení úrazové chirurgie*

MUDr. Petr Kuběna – *Pardubická krajská nemocnice a.s., Ortopedické oddělení*

MUDr. Jozef Molitor – *Fakultná nemocnica s poliklinikou Žilina, Oddělení úrazovej chirurgie*

MUDr. Martin Molitor, Ph.D. – *Fakultní nemocnice Olomouc, Oddělení plastické a estetické chirurgie*

MUDr. Pavel Petera – *Pardubická krajská nemocnice a.s., Ortopedické oddělení*

Doc. MUDr. Jaroslav Pilný, Ph.D. – *Pardubická krajská nemocnice a.s., Ortopedické oddělení*

MUDr. Luděk Pliska – *Fakultní nemocnice Ostrava, Traumatologické oddělení*

MUDr. Roman Slodička, Ph.D. – *Robert-Koch-Krankenhaus Alolda, Klinik für Unfall-, Hand- und Wiederherstellungschirurgie*

MUDr. Andrej Sukop, Ph.D. – *Fakultní nemocnice Královské Vinohrady Praha, Klinika plastické chirurgie*

MUDr. Zdeněk Vodička – *Nemocnice České Budějovice a.s., Ortopedické oddělení*

MUDr. Bohumil Zálešák, Ph.D. – *Fakultní nemocnice Olomouc, Oddělení plastické a estetické chirurgie*

Seznam zkratek

AO	<i>Arbeitsgemeinschaft für Osteosynthesfragen</i>	DRUL	dorzální radioulnární ligamentum
AP	anteroposteriorní (projekce)	ECA	extenzorová kompartmentální arterie
APL	<i>m. abductor pollicis longus</i>	ECRB	<i>m. extensor carpi radialis brevis</i>
ASA	<i>American Society of Anesthesiologists</i>	ECRL	<i>m. extensor carpi radialis longus</i>
CMOS	<i>Complementary Metal Oxide Semiconductor</i>	ECU	<i>m. extensor carpi ulnaris</i>
CCD	<i>Charged Coupled Device</i>	EDQ	<i>m. extensor digiti quinti proprius</i>
CIC	karpální nestability komplexní a kombinované	EDC	<i>m. extensor digitorum communis</i>
CID	<i>carpal instability dissociative</i> – dissociativní nestabilita zápěstí	EDM	<i>m. extensor digiti minimi</i>
CIDP	chronická zánětlivá demyelinizační polyneuropatie	EIP	<i>m. extensor indicis proprius</i>
CIND	<i>carpal instability nondissociative</i> – nedisociativní nestabilita zápěstí	EPB	<i>m. extensor pollicis brevis</i>
CLIP	nestability kapitolunární soustavy	EPL	<i>m. extensor pollicis longus</i>
CMAP	sumační svalový akční potenciál	FCR	<i>m. flexor carpi radialis</i>
CMC	karpometakarpální (kloub)	FCU	<i>m. flexor carpi ulnaris</i>
CRPS	<i>complex regional pain syndrome</i> – komplexní regionální bolestivý syndrom	FDP	<i>m. flexor digitorum profundus</i>
ČSARIM	Česká společnost anesteziologie, resuscitace a intenzivní medicíny	FDS	<i>m. flexor digitorum superficialis</i>
DASH	<i>Disabilities of the Arm, Shoulder and Hand</i> (skórovací systém)	FFS	<i>fragment fixation system</i>
DICOM	<i>Digital Imaging and Communication in Medicine</i>	FHR	fraktura hlavičky radia
DIL	dorzální interkarpální ligamentum	FPB	<i>m. flexor pollicis brevis</i>
DIP	distální interfalangový kloub	FPL	<i>m. flexor pollicis longus</i>
DISI	<i>dorsal intercalated segmental instability</i> – dorzální nestabilita vsazené části	FR	<i>retinaculum flexorum</i>
DK	Dupuytrenova kontraktura	GIT	gastrointestinální trakt
DML	distální motorická latence	GLF	Galeazziho luxační fraktura
DRC	dorzální radiokarpální ligamentum	HNPP	hereditární neuropatie s tendencí k tlakovým obrnám
DRU	distální radiokarpální kloub	ICSRA	interkompartmentální supraretikulární arterie
DRUK	distální radioulnární kloub	IOM	interoseální membrána
		IP	interfalangové (klouby)
		IVRA	intravenózní regionální anestezie
		KT	karpální tunel
		LA	lokální anestetika
		LCL	laterální kolaterální ligamentum
		LDR	<i>ligamentum dorsoradiale</i>
		LIM	<i>ligamentum intercarpale</i>
		LOAP	<i>ligamentum obliquum anterior profundus</i>
		LOAS	<i>ligamentum obliquum anterior superficialis</i>

LPO	<i>ligamentum posteroobliquum</i>	RC	radiokarpální (kloub)
LT	Listerův hrbol	RCL	radiální kolaterální vaz
LTq	lunotriquetrální (kloub)	RIS	radiologický informační software
LUC	<i>ligamentum collaterale ulnare</i>	RU	radioulnární
LUV	<i>ligamentum ulnare palmare</i>	SAM	<i>short arc motion</i>
MC	mediokarpální (kloub)	SF-36	<i>Short-form(36) Health Survey</i>
MCL	mediální kolaterální ligamentum	SKT	syndrom karpálního tunelu
MCP	metakarpofalangové (klouby)	SL	skafolunární (kloub)
MF	Monteggiaova fraktura	SLAC	<i>scapholunate advanced collapse</i> – skafolunární pokročilý kolaps
MMN	multifokální motorická neuropatie	SNAC	<i>scaphoid nonunion advanced collapse</i> – pokročilý kolaps v důsledku páklouby skafoidea
MP	metakarpofalangové (klouby)	SNAP	senzitivní nervový akční potenciál
MUP	akční potenciál motorické jednotky	STT	kloub skafotrapeziotrapezoidní
NCA	<i>nurse-controlled analgesia</i>	TAT	antitetanické sérum
PA	posteroanteriorní (projekce)	TCL	<i>ligamentum triquetrocapitate</i>
PACS	<i>Picture Archiving and Communication System</i>	TEGU	protitetanický antiglobulin
PCA	<i>patient-controlled analgesia</i>	TFCC	triangulofibroartilaginózní komplex
PIAF	<i>posterior interosseous artery flap</i>	THL	<i>ligamentum triquetrohamate</i>
PIP	proximální interfalangové (klouby)	TIVA	totální intravenózní anestezie
PL	<i>m. palmaris longus</i>	TOS	<i>thoracic outlet syndrome</i>
PRUK	proximální radioulnární kloub	UCL	ulnární kolaterální vaz
PRUL	palmární radioulnární ligamentum	VAPR	standardně používaný termín pro chirurgický přístroj
PT	<i>m. pronator teres</i>	VISI	<i>volar intercalated segmental instability</i> – volární nestabilita vsazené části
PT	<i>m. plantaris</i>		
PTF			
(graft)	<i>palm-to-fingertip graft</i>		
PTFE	polytetrafluoretylen		
R	radius		

Předmluva

Chirurgie ruky v posledních letech prodělala stejně jako jiná medicínská odvětví velký pokrok. V České republice je bohužel rozčleněna mezi mnoho oborů, které se problémem ruky zabývají jen ve velmi úzkém rozsahu. Na pracovištích prvního kontaktu není právě tento obor nosným a věnují se mu většinou mladší kolegové, kterým chybí základní monografie zabývající se touto problematikou. Je jistě mnoho zahraničních prací, které se této problematice věnují, ale právě základní orientace v tomto množství prací je i pro zkušené lékaře někdy složitá.

Cílem předkládané monografie je načrtnout základní principy vyšetřování někdy diferenciálně diagnosticky složitých problémů a určit optimální postup při řešení postižení. Na této publikaci se podíleli lékaři, kteří se touto problematikou dlouhodobě zabývají a považují chirurgii ruky napříč obory za dominantní sféru svého zájmu. Některé kapitoly jsou úmyslně věnovány obecným zásadám při ošetření ruky, které jsou často podceňovány, ale ve svém důsledku mají výrazný vliv na výsledek ošetření. Jedna kapitola je věnována rentgenologické diagnostice, neboť nikde v naší literatuře není zpracována, a pokud se provede špatně primární vyšetření, vede mnohdy ke špatnému postupu v terapii. Po diskuzi s kolegy jsme do práce nezahrnuli kapitoly týkající se problematiky vrozených vad a revmatochirurgie, i když by jistě v takovéto publikaci měly být. Myslíme si, že tato tematika by měla být řešena na specializovaných pracovištích,

kde mají mnohaleté zkušenosti s řešením takovýchto stavů a mají k dispozici dostatek zahraniční literatury. Jistě větší prostor by měl být věnován rehabilitaci ruky, ale to by bylo na další knihu, a proto ji jednotliví autoři rozpracovali ve svých kapitolách.

Celá publikace by měla být jakousi „kuchařkou“ pro širokou lékařskou veřejnost i v těch nejmenších ambulancích. Měla by lékařům ukázat, jak ošetřit i poranění považovaná za banální, která ale mohou mít pro pacienta trvalé následky, případně ukázat, že je třeba poslat pacienta na specializovaná pracoviště, která mají s ošetřením těchto stavů zkušenosti.

Rád bych poděkoval všem kolegům, kteří se na vzniku monografie podíleli, za příkladnou spolupráci, která se bohužel často nevidí. Velký podíl na celkovém výsledku měli i recenzenti prim. MUDr. Alena Schmoranzová a doc. MUDr. Pavel Maňák, CSc., kteří svými cennými připomínkami vnesli další pohled do dané problematiky, a chtěl bych jim za to poděkovat. Zvláštní dík patří manželkám a dětem všech autorů, neboť byly ošizeny o už tak omezený čas svých partnerů a tatínek. Chtěl bych se jim i touto formou omluvit.

Věřím, že tato monografie posune obor chirurgie ruky na novou úroveň a pomůže jej dostat mezi obory respektované, kam jistě patří, neboť ruku potřebuje jak zedník, tak operatér.

Jaroslav Pilný
Pardubice na Tři krále L.P. 2011

1 Obecné principy chirurgických výkonů na horní končetině

Aleš Fibír

1.1 Příprava před operací

Základem předoperační přípravy je nejen vlastní ošetření a příprava končetiny, ale hlavně adekvátní rozvaha a volba správného algoritmu chirurgického ošetření. Technicky dobře provedená operace, ale nevhodně nebo neadekvátně zvolený operační postup je pro pacienta stejně ohrožující jako neprovedený nebo špatně provedený chirurgický zákrok.

Běžnou a nezbytnou součástí předoperační rozvahy je také podrobné klinické vyšetření končetiny. Nestáčí však pouhý popis poranění nebo lokálního stavu; nezbytné je vyšetření rozsahu pohybů jednotlivých kloubů goniometrem, včetně rozlišení pasivní a aktivní hybnosti nebo závislosti pohyblivosti na poloze ostatních kloubů ruky (alterující kontraktury). Před operací musí být také provedeno vyšetření kožní citlivosti, nejlépe s použitím dvoubodového diskriminačního testu. V dnešní době již také není technický problém pořizovat fotodokumentaci, v některých případech i videodokumentaci postižené končetiny.

Vedle objektivních kritérií je nutno zjišťovat i kritéria subjektivní formou dotazníků zkoumajících obecně kvalitu života, míru potíží nebo spokojenost s určitým terapeutickým postupem. Spíše než vytváření vlastních dotazníků se doporučuje použít dotazníky již vytvořené a ve světě užívané (SF-36, DASH, *wrist score* apod.). Některé z nich již mají svou autorizovanou českou verzi (DASH, ke stažení zdarma na www.dash.iwh.on.ca). Výhodou jejich použití je nejen jejich ověřená kvalita a vypovídací schopnost, ale také možnost

konfrontovat vlastní výsledky s výsledky již publikovanými.

Pouze v případě kvalitní dokumentace jsme schopni zpětně a hlavně objektivně zhodnotit výsledky své práce. Naše subjektivní představy a názory o správnosti vlastních terapeutických a operačních postupů se od těch zpětně zhodnocených a ověřených mohou velmi významně lišit.

Výkony na horní končetině v místní nebo celkové anestezii jsou většinou prováděny u pacienta v poloze vleže s operovanou končetinou upaženou a položenou na instrumentačním stole, případně upnutou na speciálních fixačních nebo závěsných zařízeních, např. u artroskopie. Příprava operačního pole se řídí běžnými pravidly pro chirurgickou dezinfekci. Důležitější než volba správného dezinfekčního přípravku je nastavení a důsledné dodržování dezinfekčních postupů všemi členy chirurgického týmu. Příprava den před operací, která bývá prováděna na lůžkových zařízeních, ustupuje do pozadí, protože stále větší část pacientů přichází na operaci ruky ambulantně. Nicméně u plánovaných operací lze doporučit den před operací důkladnou očistu končetiny běžným mýdlem. Předoperační přípravu je také nutno adekvátně přizpůsobit u akutních operací. Při úrazech ruky v závislosti na mechanismu poranění je rána a její okolí často kontaminována nečistotami nebo cizorodým materiálem, které je potřeba při přípravě operačního pole odstranit. U větších poranění je také nutná celková péče o náhradu intravaskulárního objemu k zajištění dostatečné perfuze končetiny a dostatečná analgezie.

Plánovaný elektivní chirurgický výkon by neměl být proveden, pokud se na operované

končetině nachází nějaké zánětlivé ložisko, exkoriace či nezhojená rána. Pacient by se měl vyvarovat poranění operované končetiny minimálně týden před výkonem. Oholení kůže operačního pole je nutno provést krátce před operačním výkonem a v rozsahu vlastního operačního pole. Pokud je interval mezi oholením a operací delší, vzrůstá riziko infekční komplikace.

1.2 Turniket

Zaškrcení končetiny manžetou umožňuje lepší operační přehled, menší krvácení a celkově poskytuje bezpečnější a rychlejší provedení operace. Přestože je používání turniketu široce akceptováno, není zcela bez rizika. Nejvíce zranitelná je svalová a nervová tkáň. Míra metabolických změn je přímo úměrná době přiložení turniketu. Rizika vyplývají hlavně z celkové doby přiložení turniketu nebo z velikosti použitého tlaku. Může se objevit otok končetiny, bolest, ztuhlost, ochablost svalů nebo hypestezie, velmi vzácně a po delší době přiložení turniketu pak i vazospazmus, nervová paréza, komplexní regionální bolestivý syndrom, kompartment-syndrom nebo trombóza. Opatrnost je třeba doporučit u pacientů s Raynaudovým syndromem.

Bezpečná hranice pro jednorázovou ischemii je podle různých autorů definována velmi široce, nejčastěji je za bezpečný interval považováno 45 minut až 2 hodiny. Za relativně bezpečnou dobu je tedy možno považovat asi 60–90 minut, akceptovat lze v případě nezbytnosti maximálně 2 hodiny nepřerušené ischemie. Pokud je operace delší než 1,5 až 2 hodiny, je možno na přechodnou dobu povolit turniket, ale před dalším zatažením je nutno vyčkat normalizace pH, $p\text{CO}_2$ a $p\text{O}_2$ (uvádí se asi 5 minut na úpravu za každých 30 minut naloženého turniketu).

Za optimální tlak v turniketu je u dospělého považováno 250 až 300 mm Hg, u dětí 150 až 250 mm Hg. U obézních pacientů nebo hypertoniků je k dosažení bezkrevného operačního pole nutno použít vyššího tlaku; u většiny pacientů by však k dosažení bezkrevnosti měl stačit tlak o 50–100 mm Hg vyšší než tlak systolický.

Manžeta je nejčastěji přikládána na paži, ale stejně dobře, ne-li lépe, je manžeta tolerována na předloktí. Doporučuje se použití spíše širší manžety. Přiložení manžety na distální předloktí je dobře tolerováno díky nepřítomnosti větší hmoty svalové tkáně. Při výkonech na distálních partiích prstů je možno použít jednoduché zaškrcení báze prstu elastickou gumou. Exsanguinace končetiny natočením elastického obinadla od špiček prstů po manžetu před zatažením turniketu je prospěšná; je však kontrindikována u infekcí ruky a maligních tumorů. V těchto případech si lze pomoci několikaminutovou elevací končetiny před zatažením turniketu. U výkonů s rozsáhlejší plochou preparace (např. aponeurektomie palmární aponeurózy) by měl být turniket uvolněn před ukončením operace a měla by být provedena hemostáza ještě před suturou kožního krytu. Po povolení turniketu je vhodné ihned zcela odstranit manžetu z končetiny jako prevenci venózní obstrukce.

U operací prováděných v lokální anestezii může být problémem tolerance naplněné manžety pacientem, která se pohybuje kolem 15–45 minut. Potíže se snášenlivostí lze částečně eliminovat například střídavým použitím dvou manžet, lokální infiltrací kožních senzitivních nervů anestetikem v místě přiložení turniketu nebo třeba přiložením manžety na distální předloktí, kde je minimum svalové tkáně, se současným použitím svodného zápeštního bloku.