

Jaroslav Kos
a kolektiv

Přehled
topografické
anatomie

KAROLINUM

Přehled topografické anatomie

prof. MUDr. Jaroslav Kos a kolektiv

K vydání připravili prof. MUDr. Josef Stingl, CSc., doc. MUDr. David Kachlík, Ph.D., doc. MUDr. Václav Báča, Ph.D., a PhDr. Vladimír Musil.

Redakce Alena Jirsová
Grafická spolupráce Johana Vojnárová Hrabíková
Obálka Kateřina Řezáčová
Sazba a zlom DTP Nakladatelství Karolinum
Vydání druhé, v Karolinu první, doplněné

© Univerzita Karlova v Praze, 2014
Text © Jaroslav Kos (heirs) a kolektiv, 2014
Editors © Josef Stingl et al., 2014

ISBN 978-80-246-2324-5
ISBN 978-80-246-2409-9 (online : pdf)



Univerzita Karlova v Praze
Nakladatelství Karolinum 2014

www.karolinum.cz
ebooks@karolinum.cz

Obsah

Předmluva k reedici původního vydání	9
Úvod k 1. vydání (1964)	10
Topografická anatomie hlavy	11
I. Mozková část hlavy	11
Měkké lebeční pokrývky	11
Cévní zásobení a inervace měkkých lebečních pokrývek	12
Regio temporalis	13
Projekce podle Kroenleina (obr. 2) s použitím čtyř pomocných čar:	14
Projekce postranních mozkových komor	15
Projekce sinus durae matris (obr. 4)	15
Basis cranii interna (obr. 6)	17
Topografické vztahy incisura tentorii (obr. 6)	19
Basis cranii externa	20
Architektonika lebky, zeslabená a zesílená místa (obr. 9)	20
Fossa infratemporalis	20
Fossa pterygopalatina	24
Spatium retrostyloideum(-)	26
Spatium retropharyngeum	26
II. Obličejová část hlavy	26
Regio orbitalis	27
Obsah očníce	28
Regio nasalis	31
Regio oralis	33
Vestibulum oris	33
Cavitas oris propria	34
Spodina ústní dutiny	35
Regio mentalis	36
Regio buccalis a regio infraorbitalis	36
Regio zygomatica	37
Regio parotideomasseterica	37
Topografická anatomie krku	39
Trigonum submentale	39
Trigonum submandibulare	40
Trigonum caroticum	41
Regio hyoidea(-)	43
Regio cervicalis anterior	43
Regio sternocleidomastoidea	46
Trigonum scalenovertebrale(-)	47
Regio cervicalis lateralis	49
Trigonum omoclaviculare	51
Trigonum omotrapezium(-)	51

Topografická anatomie hrudníku	52
Stavba stěny hrudníku	53
Regio presternalis	55
Regio pectoralis	55
Obsah hrudníku	55
Cavitas pleuralis	55
Projekce pohrudnice na stěnu hrudníku	57
Projekce plic	58
Mediastinum	58
Mediastinum inferius medium	59
Projekce osrdečníku a srdce na přední stěnu hrudníku	60
Mediastinum inferius anterius	61
Mediastinum superius	61
Mediastinum inferius posterius	64
Topografická anatomie břicha	67
Orientační čáry a krajiny na břiše	68
Regio umbilicalis	70
Regio inguinalis	72
Trigonum lumbale inferius (Petiti)	73
Trigonum lumbale superius (Grynfeltti)	73
Cavitas abdominis	75
Cavitas peritonealis	76
Projekce páteře na přední břišní stěnu	77
Pars supramesocolica cavitatis peritonealis(-)	77
Pars inframesocolica cavitatis peritonealis(-)	80
Spatium retroperitoneale	81
Topografická anatomie pánve	84
Regio perinealis	84
Regio analis	84
Regio urogenitalis	86
Cavitas pelvis	88
Subperitoneální prostor pánve	89
Topografická anatomie zad	95
Topografická anatomie horní končetiny	99
Regio scapularis	99
Regio infraclavicularis(-)	99
Regio deltoidea	101
Regio axillaris (podpažní jáma, fossa axillaris, axilla)	101
Regio brachialis	104
Regio cubitalis	106
a) Regio cubitalis anterior	107
b) Regio cubitalis posterior	108
Regio antebrachialis	108
a) Regio antebrachialis anterior	109
b) Regio antebrachialis posterior	110
Regio carpalis	110
a) Regio carpalis anterior	111
b) Regio carpalis posterior	111
Palma	113
Regio dorsalis manus	115
Digiti manus	117
Topografická anatomie dolní končetiny	118
Regio glutealis	118
Projekce foramen suprapiriforme et infrapiriforme(-)	119
Poloha kyčelního kloubu	120

Trigonum femorale -----	120
Regio femoris -----	123
a) Regio femoris anterior-----	123
b) Regio femoris posterior-----	125
Regio genus-----	125
a) Regio genus anterior-----	125
b) Regio genus posterior-----	127
Regio cruris -----	128
a) Regio cruris anterior-----	128
b) Regio cruris posterior-----	129
Regio malleolaris(–) et retromalleolaris medialis-----	131
Regio malleolaris(–) et retromalleolaris lateralis-----	132
Regio dorsalis pedis-----	132
Planta -----	134
Digitus pedis -----	137
Abecední seznam citovaných autorů učebnic a eponym-----	138

Předmluva k reedici původního vydání

Skripta topografické anatomie, která sepsali a v roce 1964 vydali plzeňští anatomové Jaroslav Kos, Jiří Heřt a Jaroslava Hladíková, představovala ve své době naši první poválečnou učebnici topografické anatomie, vycházející z Weignerovy školy. Od svého prvního vydání si toto dílo získalo velikou oblibu nejen u studentů, ale i u lékařů, a to především pro svoji přehlednost, jednoznačnou srozumitelnost a úspornost, s jakou je topografie celého těla zpracována a podána.

Tato učebnice se dočkala několika vydání, která byla ale vždy ve velmi krátké době rozebrána. Naposledy byla vydána před více než dvaceti lety. Protože jsme však přesvědčeni o trvalé hodnotě a užitečnosti této učebnice, pokusili jsme se o její revitalizaci, a to především důkladnou revizí použité latinské terminologie a její aktualizací podle současných platných norem (Terminologia Anatomica, 1998). Kromě zásahů do českého textu a technické úpravy obrázků jsme na závěr nově připojili stručný výkladový slovníček všech citovaných autorů učebnic a eponym. Latinské výrazy, které se v naší anatomii běžně užívají, ale nejsou převzaty do Terminologia Anatomica, jsme označili symbolem(–).

Velice doufáme, že se tato skripta i v nové podobě opět dočkají svojí tradiční obliby a my budeme moci touto cestou vzdát hold předchozím generacím našich učitelů.

Praha, Královské Vinohrady, jaro 2013

Josef Stingl, David Kachlík, Václav Báča, Vladimír Musil

Úvod k 1. vydání (1964)

Na závěr výuky normální anatomie zařazujeme ve druhé polovině třetího semestru přednášky z topografické anatomie. Má to dvojitý význam. V první řadě možnost provedení syntézy znalostí získaných při studiu soustavné anatomie: je tedy dokonalé zvládnutí systematické anatomie předpokladem pro studium anatomie topografické. Za druhé výuka topografické anatomie je současně dobrým repetitoriem v době přípravy na dílčí zkoušku.

V současné době není u nás adekvátní učební pomůcka pro studium topografické anatomie. Pětidílná učebnice Weignerova, ze které studovaly předválečné generace lékařů, má spíše charakter monografie a je v době, kdy máme celostátní učebnici soustavné anatomie, pro mediky příliš rozsáhlá. Žlábkův Úvod do topografické anatomie nebyl vybaven obrázky a je dávno rozebrán.

Vydáváme proto „Přehled topografické anatomie“ asi v tom rozsahu, jak ji po léta na naší fakultě přednášíme. Pro dokumentaci jsme použili v převážné míře schemata a řezy krajinami, které jsme při přednáškách kreslili na tabuli. Obrázky jsou provedeny v jednoduchých pérovkách a předpokládáme, že si je budou studenti sami vybarvovat při svém studiu. Obrázky vypracovali a navrhli sami autoři a tuší je překreslili kreslíři Lékařské fakulty v Plzni ss. V. Kacerovský a R. Smetanová, kterým tímto upřímně děkujeme.

Topografická anatomie hlavy

Povrchovou hranici hlavy proti krku představuje čára, jdoucí od protuberantia occipitalis externa podél linea nuchalis superior k porus acusticus externus, odtud podél zadního a dolního okraje dolní čelisti k bradě. Hlubokou hranici tvoří basis cranii externa a septum styloideum, tělo dolní čelisti a spodina ústní dutiny.

Hlavu dělíme topograficky na mozkovou část a obličejovou část. Hranice mezi oběma částmi běží od porus acusticus externus podél arcus zygomaticus a horního okraje očníce ke kořeni nosu.

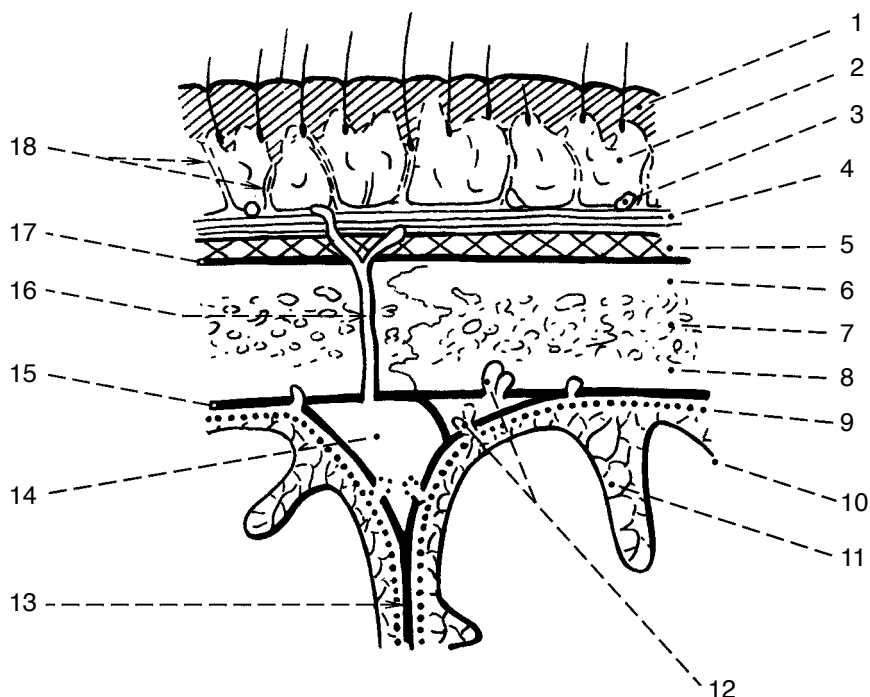
I. Mozková část hlavy

Podkladem je neurokranium, v jehož dutině je uložen mozek s plenami. Kostěnou schránku mozkové části dělíme na lebeční klenbu a lebeční spodinu. Lebeční klenbu je možné z praktických důvodů členit na krajiny vymezené přibližně rozsahem jednotlivých kostí (regio frontalis, parietalis, occipitalis, temporalis).

Měkké lebeční pokrývky

Podkladem lebeční klenby je calvaria (kalva, původem desmocranium), krytá měkkými pokrývkami. Z povrchu do hloubky je tvoří vrstvy: 1. kůže, 2. podkožní vazivo, 3. galea aponeurotica, 4. subgaleární řídké vazivo, 5. okostice. Navnitř od kostěné klenby (6.) je vnitřní okostice (7.) a tvrdá mozková plena (8.) se splavy, cévami a nervy.

1. Kůže je značně silná a směrem dozadu její tloušťka přibývá. S výjimkou čela je pokryta vlasy. Vpředu je hranice vlasů ostrá, na stranách a vzadu neostrá. Po vypadnutí vlasů kůže atrofuje a je hladká a lesklá.
2. Podkožní vazivo je protkáno krátkými vazivovými snopci, které vyzařují z galea aponeurotica do kůže; v jejich okáčích je tuková tkáň zrnitého vzhledu.
3. Galea aponeurotica (aponeurosis epicranialis) je vazivový střed podkožního svalu lebeční klenby, m. epicranius. Ten je tvořen m. occipitofrontalis, složeným z venter frontalis vpředu a venter occipitalis vzadu; po stranách ve spánkové krajině se do galea aponeurotica upíná m. temporoparietalis.
4. Řídké subgaleární vazivo je bez tuku, velmi volné a dovoluje snadné posuny povrchových vrstev proti okostici, při pitvě nebo při úrazu umožňuje skalpování. Při poranění se zde snadno tvoří velké krevní výrony. Řezné nebo sečné rány, které postihují jen kůži a podkožní vazivo, nezejí, pronikají-li však galeou až do subgaleárního prostoru, se naopak značně rozvírají.
5. Pericranium, vnější okostice, je v dospělosti a zvláště ve stáří pevně spojeno s kostmi, u novorozenců se dá snadno sloupnout. S vazivem švů se spojuje vždy pevně.



Obr. 1 Vrstvy lebeční klenby na schematickém řezu

1 – kůže, 2 – podkožní vazivo, 3 – krevní cévy, 4 – galea aponeurotica, 5 – subgaleární vazivo, 6 – lamina externa calvariae, 7 – diploë, 8 – lamina interna calvariae, 9 – arachnoidea mater, 10 – pia mater, 11 – spatium subarachnoideum, 12 – granulationes arachnoideae, 13 – falx cerebri, 14 – sinus sagittalis superior, 15 – dura mater, 16 – vena emissaria, 17 – pericranium, 18 – vazivové pruhy mezi galeou a kůží

Cévní zásobenění a inervace měkkých lebečních pokrývek

Cévy a nervy probíhají v podkožním vazivu, v němž se také bohatě větví, anastomózují a vysílají větve k povrchovým i hlubším vrstvám pokrývek.

- a) Tepny: do čelní krajiny přivádí krev a. carotis interna přes a. ophthalmica jejími větvemi: a. supraorbitalis a a. supratrochlearis, které se vytáčí z očníce přes její horní okraj pod čelní sval, jímž pak pronikají do podkoží. Ve spánkové krajině se rozvětňuje jedna z koncových větví z a. carotis externa, a. temporalis superficialis, která sem vystupuje asi 1 cm před zvukovodem (spolu s žílou a s n. auriculotemporalis) a dělí se na r. frontalis a r. parietalis. Obě větve mají vinutý průběh a jsou někdy dobře vidět i na živém. Do týlní a temenní krajiny přichází slabá a. auricularis posterior a silnější a. occipitalis, která sem proniká z původního horizontálního směru asi uprostřed mezi protuberantia occipitalis externa a processus mastoideus.
- b) Žíly provázejí tepny a odvádějí krev z čelní krajiny do očníchových a obličejových žil, ze spánkové krajiny do v. retromandibularis a z týlní krajiny do v. jugularis externa.
- c) Mízní cévy z čelní a spánkové krajiny odvádějí mizu do nodi parotidei, z temenní a zadní spánkové krajiny do nodi mastoidei a z týlní krajiny do nodi occipitales. Vasa efferentia z těchto skupin jdou do povrchových i hlubokých krčních uzlin.
- d) Motorickou inervaci podkožních svalů lebeční klenby obstarávají větve n. facialis. Senzitivní inervace měkkých lebečních pokrývek před interaurikulární čarou je z n. trigeminus (čelní krajina větvemi n. ophthalmicus, spánková z n. auriculotemporalis a v malém okrsku i z n. zygomaticotemporalis). Dorzálně od linea interauricularis (mezi vrcholy boltců) obstarávají senzitivní inervaci větve krčních nervů (n. occipitalis major et minor, v malém rozsahu za boltcem i n. auricularis magnus).

6. Calvaria. Kostěnou lebeční klenbu tvoří squama frontalis, ossa parietalia, squama temporalis a squama ossis occipitalis. Její povrchová konvexní strana je hladká, vnitřní konkávní strana má otisky od žilních splavů, mozkových závitů, větví a. meningeae media a od granulationes arachnoideae.

Vnější vrstva kostěné klenby je kompaktní lamina externa calvariae, střední tvoří spongiózní diploe, v níž jsou kanálky pro venae diploicae, a vnitřní vrstva je opět kompaktní lamina interna calvariae. Tloušťka stěny je individuálně variabilní, nejtenčí je v spánkové (asi 2 mm) a temenní krajině (5 mm), směrem vpřed i dozadu její tloušťka přibývá. V čelní krajině je v diploe různě rozsáhlý sinus frontalis, vystlaný jemnou sliznicí, která souvisí se sliznicí nosní dutiny.

Lamina interna calvariae je více zakřivena než lamina externa (rozdílná tloušťka vpředu, uprostřed a vzadu), obsahuje četné nerovnosti, rýhy a kanálky; je proto křehčí a při tupých nárazech na lebku snadno praská.

Kostěnou lebeční klenbou procházejí venae emissariae (parietales, mastoideae), které spojují nitrolebeční splavy s povrchovým žilním systémem hlavy.

U dospělých jsou mezi kostmi klenby švy, u novorozenců v místech křížení švů lupínky, fonticuli.

7. Vnitřní okostice je slabší než vnější a je připojena ke tvrdé pleni. Lze ji však snadno odpreparovat a rovněž tlakem krve při epidurálním krvácení (z natržených plenových tepen) se obě vrstvy od sebe odlučují. Mozková tvrdá plena však pevně lne k okostici ve švech. Proto epidurální krvácení nepřesahuje přes švy a má obvykle na horizontálních řezech zobrazovacích metod čočkovitý nebo větvenitý tvar.
8. Dura mater cranialis naléhá na vnitřní stranu lebečních kostí; obsahuje žilní splavy, cévy a nervy. K vnitřní ploše tvrdé pleny těsně naléhá měkká plena, tvořená dvěma listy – vnější bezcévná arachnoidea mater cranialis a vnitřní pia mater cranialis. Mezi oběma listy je skutečný prostor, spatium subarachnoideum, vyplněný mozkomíšním mokem. Pia mater cranialis je cévnatá a je těsně přiložena k povrchu mozku ve všech jeho záhybech. Podle typu porušení cév se rozlišuje krvácení epidurální, subdurální a subarachnoidální. Epidurální vzniká výronem krve mezi vnitřní okosticí lebeční klenby a mozkovou tvrdou plenou a vyvábí tak uměle prostor /spatium epidurale/ (viz výše). Subdurální krvácení vzniká výronem krve mezi mozkovou tvrdou plenou a pavučnicí (z natržených tzv. přemostujících žil – koncových úseků povrchových mozkových žil před jejich vyústěním do žilních splavů), tak vytváří uměle prostor /spatium subdurale(-)/, přesahuje přes švy a má poloměšičitý tvar. Subarachnoidální krvácení vzniká výtokem krve do mozkomíšního moku ve skutečném spatium subarachnoideum (z prasklých tepen nebo aneuryzmat Willisova okruhu). Intracerebrální (parenchymové krvácení) vzniká výronem krve z menších tepen způsobujícím mechanické zničení okolní mozkové tkáně.

Regio temporalis

Spánková krajina obsahuje kromě měkkých pokrývek ještě m. temporalis. Rozkládá se v rozsahu fossa temporalis, kterou vymezuje vzadu a nahoře linea temporalis superior, vpředu processus zygomaticus ossis frontalis, dole arcus zygomaticus.

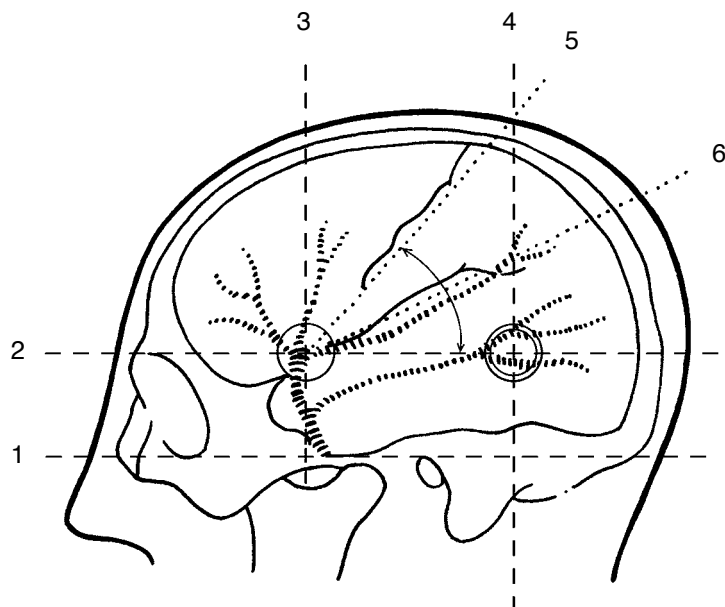
V podkoží této krajiny se větví a. temporalis superficialis provázená žilou a koncové větve n. auriculotemporalis. Pod podkožním svalem, m. temporoparietalis, je silná aponeurotická fascia temporalis, která kryje stejnojmenný sval. M. temporalis vyplňuje spánkovou jámu, tj. prostor mezi fascií a kostí, v němž začíná, a upíná se na hrot a vnitřní plochu processus coronoideus mandibulae.

Fossa temporalis je nejužší nahoře při linea temporalis, rozšiřuje se dolů a vpřed a přechází zde volně do obličejové a infratemporální krajiny mezerou mezi arcus zygomaticus a crista infratemporalis. Zde je mezi fascií a svalem nahromaděn výběžek tvářového tukového tělesa, který plynule pokračuje kaudálně podél processus coronoideus do vlastního corpus adiposum buccae (viz dále).

Po kosti běží pod m. temporalis aa. temporales profundae, větve z a. maxillaris, a nn. temporales profundi z 3. větve trojklaného nervu, určené pro m. temporalis. Žíly provázejí tepny a odvádějí krev

do plexus pterygoideus, mízní cévy jdou do nodi parotidei. V zadní části jámy probíhají svisle v mělkém kostěném žlábků vasa temporalia media.

Na dutinové straně této krajiny probíhají mezi tvrdou plenou a kostí vasa meningeae media. Jejich průřez na povrch lebky stanovíme za pomoci projekčních čar. Z řady různých postupů při projekci, vypracovaných mnoha autory, popíšeme projekci podle Kroenleina.



Obr. 2 **Kraniocerebrální projekce podle Kroenleina**
(podle Weignera) Vysvětlení v textu

Projekce podle Kroenleina (obr. 2) s použitím čtyř pomocných čar:

1. linea horizontalis auriculoorbitalis (tzv. frankfurtská horizontála), spojující dolní okraj očníce s horním okrajem porus acusticus externus;
2. linea horizontalis supraorbitalis, rovnoběžná s předchozí a vedená horním okrajem očníce;
3. linea verticalis zygomatica, vztyčená kolmo na předchozí čáry ve středu arcus zygomaticus;
4. linea verticalis retromastoidea, kolmice na horizontálu v zadním okraji processus mastoideus.

Kmen a. meningeae media leží na průsečíku linea auriculoorbitalis a linea verticalis zygomatica. Průsečíky obou svislic s linea horizontalis supraorbitalis označují průřez čelní (ramus frontalis) a temenní (r. parietalis) větve a. meningeae media.

V těchto bodech je možno provádět trepanaci lebky za účelem podvazu uvedených větví a. meningeae media při jejich poranění.

Pomocí uvedených čar stanovíme také průřez důležitých rýh a mozkových závitů na povrch lebky.

Sulcus centralis (Rolandi) se promítá do tzv. linea Rolandica (5), která spojuje přední trepanační bod s místem, v němž protíná zadní vertikální čára střední rovinu. Před tuto čáru se promítá gyrus precentralis, za ní gyrus postcentralis.

Sulcus lateralis (Sylvii) se svým ramus posterior promítá do tzv. linea Sylvii (6), která půlí úhel mezi linea Rolandica a linea horizontalis supraorbitalis. Konec rýhy sahá k zadní vertikální čáře. Sylviova čára určuje současně polohu závitů, rýh a center, uložených podél sulcus lateralis. Projekce mozkových závitů a rýh podle Kroenleina se dobře hodí na mozky frontopetálního typu, méně na mozky okcipitopetálního typu.

Frontopetální typ mozku se nachází u krátkých, vysokých lebek (brachykefalických), v nichž je mozek téměř ventrodorzálně stlačen a sulcus centralis je postaven strmě.