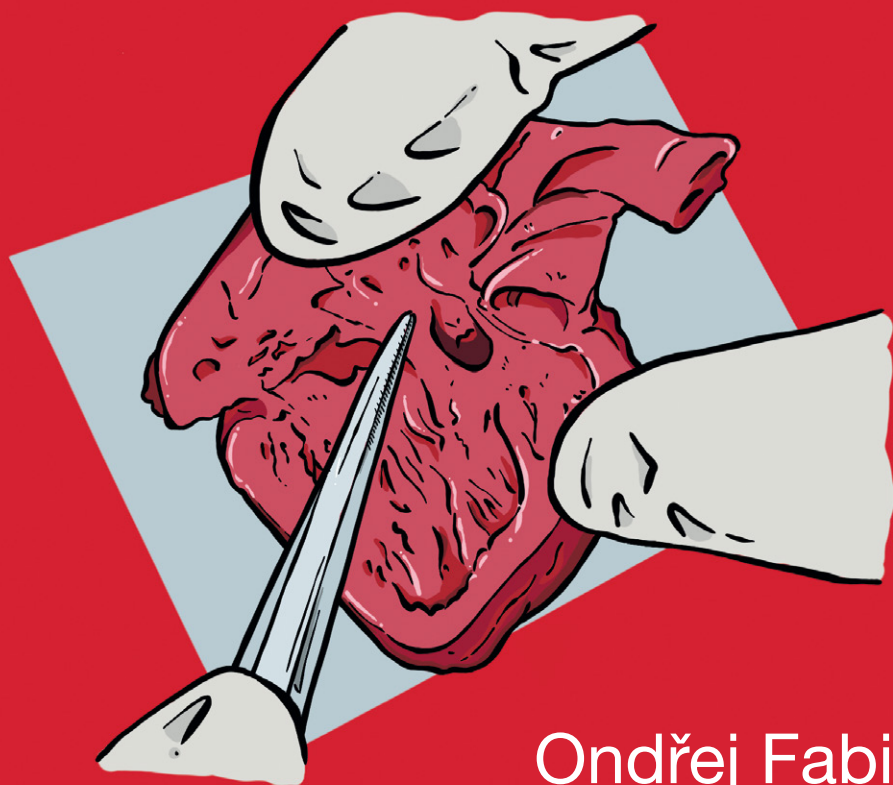


učební texty Univerzity Karlovy

PATOLOGICKÁ ANATOMIE VÝVOJOVÝCH VAD SRDCE



Ondřej Fabián
David Kachlík

KAROLINUM

Patologická anatomie vývojových vad srdce

Ondřej Fabián

David Kachlík

Recenzovali:

prof. MUDr. Mgr. Zbyněk Tonar, Ph.D.

MUDr. Roman Gebauer

Vydala Univerzita Karlova, Nakladatelství Karolinum

Redakce Alena Jirsová

Grafická úprava Kateřina Řezáčová

Sazba DTP Nakladatelství Karolinum

Vydání první

© Univerzita Karlova, 2020

© Ondřej Fabián, David Kachlík, 2020

Illustrations © Šárka Zavázalová, 2020

Cover illustration © Andrea Felšová, 2020

ISBN 978-80-246-4605-3

ISBN 978-80-246-4637-4 (pdf)



Univerzita Karlova
Nakladatelství Karolinum

www.karolinum.cz
ebooks@karolinum.cz

OBSAH

| | |
|--|----|
| Poděkování | 7 |
| Předmluva | 9 |
| ÚVOD DO EMBRYOLOGIE KARDIOVASKULÁRNÍHO SYSTÉMU | 11 |
| Stádium srdeční kličky | 11 |
| Vývoj sinus venosus | 12 |
| Septace síní | 13 |
| Septace canalis atrioventricularis | 14 |
| Septace truncus arteriosus a conus arteriosus | 15 |
| Septace komor | 16 |
| Vývoj velkých tepen | 16 |
| Vývoj žil | 19 |
| SYSTEMATICKÝ PŘÍSTUP K MALFORMOVANÉMU SRDCI | 20 |
| Anatomie srdce v kontextu Morfologické metody | 20 |
| Převodní srdeční systém | 25 |
| Sekvenční segmentální analýza | 25 |
| Srdeční septa a pseudosepta | 31 |
| JEDNOTLIVÉ VÝVOJOVÉ SRDEČNÍ VADY | 32 |
| Defekt septa síní (Atrial Septal Defect, ASD) | 32 |
| Defekt septa komor (Ventricular Septal Defect, VSD) | 34 |
| Defekt atrioventrikulárního septa (Atrioventricular Septal Defect, AVSD) | 35 |
| Fallotova tetralogie (Tetralogy of Fallot, ToF) | 39 |
| Dvojvýtoková pravá komora (Double Outlet Right Ventricle, DORV) | 41 |
| Dvojvýtoková levá komora (Double Outlet Left Ventricle, DOLV) | 43 |
| Společný arteriální trunkus (Persistent Truncus Arteriosus, PTA) | 43 |
| Transpozice velkých tepen (Transposition of the Great Arteries, TGA) | 45 |
| Vrozeně korigovaná transpozice velkých tepen (Congenitally Corrected Transposition of the Great Arteries, CCTGA) | 47 |
| Izolovaná atrioventrikulární diskordance | 49 |
| Koarktace aorty (Coarctation of the Aorta, CoA) | 49 |
| Shoneův komplex | 50 |
| Jiné vady aortálního oblouku | 51 |
| Cévní prstenec | 51 |
| Cévní smyčka | 52 |
| Pravostranný oblouk aorty | 52 |
| Arteria lusoria | 52 |
| Funkčně jednokomorové srdce | 52 |

| | |
|---|-----------|
| Dvojtoková komora (Double Inlet Left/Right Ventricle, DILV/DIRV) | 53 |
| Atrioventrikulární valvární atrézie | 54 |
| Syndrom hypoplastického levého srdce | 55 |
| Pulmonální atrézie s intaktním mezikomorovým septem a syndrom hypoplastického pravého srdce | 55 |
| Atriální izomerizmus | 56 |
| Nejčastější nálezy u pravostranného atriálního izomerizmu | 58 |
| Nejčastější nálezy u levostranného atriálního izomerizmu | 58 |
| Abnormality chlopní | 58 |
| Dysplázie chlopně | 58 |
| Aortální a pulmonální stenóza | 58 |
| Anomálie atrioventrikulárních chlopní | 59 |
| Straddling a overriding | 60 |
| Abnormality ductus arteriosus | 60 |
| Perzistující ductus arteriosus (Patent Ductus Arteriosus, PDA) | 62 |
| Další vývojové vady ductus arteriosus | 62 |
| Anomálie koronárních arterií | 62 |
| Abnormality systémových a plicních žil | 63 |
| Perzistující levostranná horní dutá žíla | 63 |
| Interrupce dolní duté žíly | 64 |
| Anomální návrat plicních žil | 64 |
| Kongenitální aneuryzma a divertikl srdeční komory | 66 |
| Odchylky umístění celého srdce | 67 |
| PREVALENCE VÝVOJOVÝCH VAD SRDCE V ČESKÉ REPUBLICE | 68 |
| Seznam použitých zkratk srdečních vad | 69 |
| Doporučená literatura k jednotlivým kapitolám | 70 |
| Summary | 73 |

PODĚKOVÁNÍ

Autor by rád poděkoval spoluautorovi publikace prof. MUDr. Davidu Kachlíkovi, Ph.D., odborným recenzentům prof. MUDr. Mgr. Zbyňku Tonarovi, Ph.D., a MUDr. Romanu Gebauerovi a dále MUDr. Jitce Fabiánové, MUDr. Ludmile Hornofové, MUDr. Ester Bartl a prof. MUDr. Josefu Zámečníkovi, Ph.D., za neocenitelnou pomoc při kontrole kvality textu. Zvláštní poděkování pak patří MUDr. Šárce Zavázalové a MUDr. Andree Felšoové za zhotovení kvalitních nákresů, které výrazně zvýšily úroveň tohoto díla.